canarias pediátrica

Revista de las Sociedades Canarias de Pediatría
vol. 49, nº3 · septiembre - diciembre de 2025

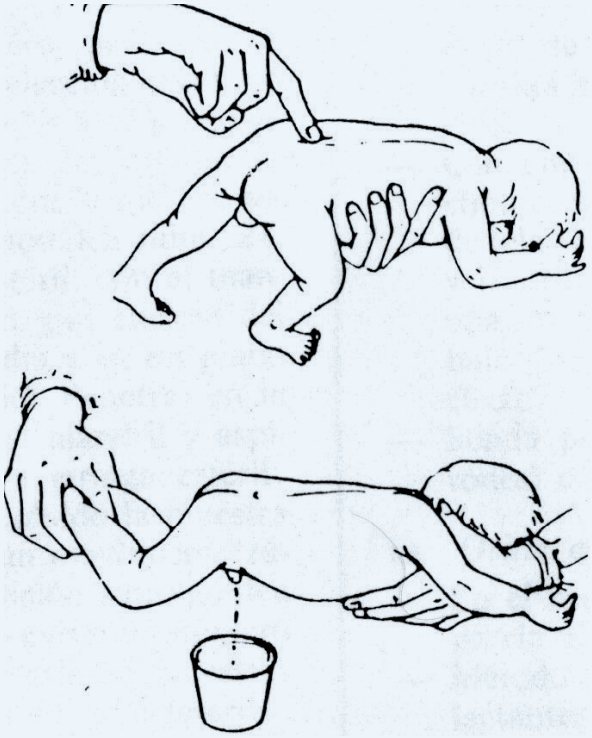

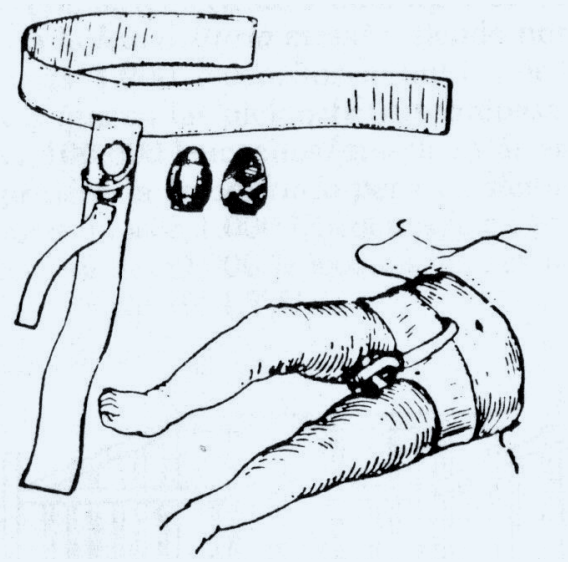

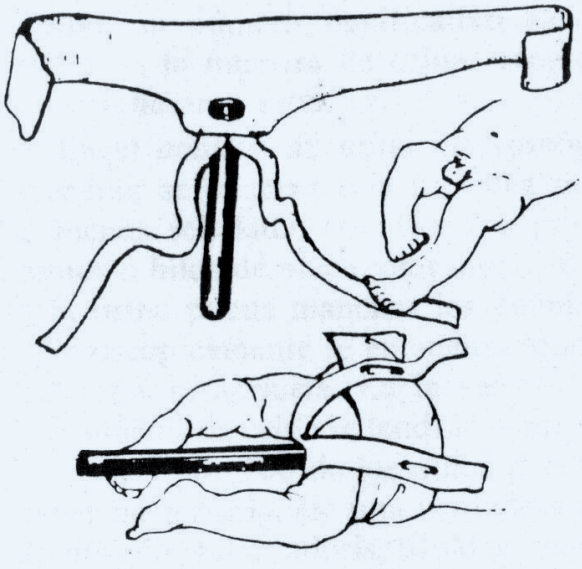

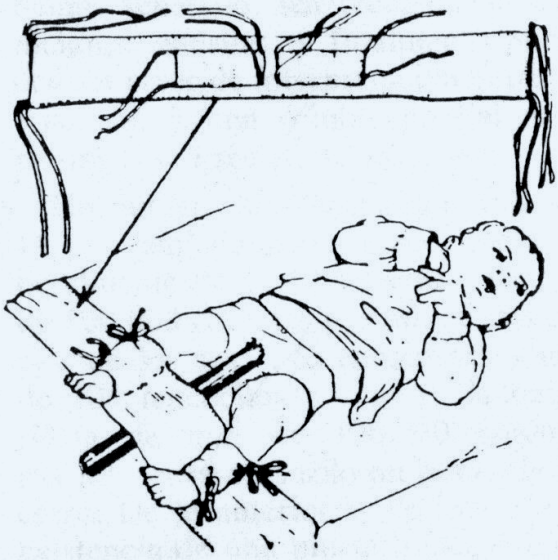

SOCIEDAD CANARIA DE PEDIATRÍA · SANTA CRUZ DE TENERIFE
SocanpedIP · SOCIEDAD CANARIA PEDIATRÍA LAS PALMAS
aep · Asociación Española de Pediatría



vol. 49, nº3
sep.-dic. 2025

Diseño y maquetación:
Ángel Gobierno Hernández
angelgobierno@linealcreativos.com

Depósito Legal M:
17466/1968

ISSN:
1131-6128

ISSN electrónico:
2659-6318

Proceso de revisión por pares. Para la aprobación de las publicaciones, los trabajos son sometidos a la consideración del Comité de Redacción y de evaluadores externos

Política de acceso abierto. Esta revista provee acceso abierto inmediato a su contenido

Frecuencia de publicación:
Canarias Pediátrica es una revista cuatrimestral. Los nuevos números estarán disponibles en línea los días 1 de enero, 1 de mayo y 1 de septiembre de cada año

Canarias Pediatrica está indexada en:
Dialnet : https://dialnet.unirioja.es/servlet/revista?codigo=8174

Lugar de edición:
Santa Cruz de Tenerife

Entidad editora:
Sociedad Canaria de Pediatría de Santa Cruz de Tenerife

sumario

pag.

275 Índice. Volumen 49, nº 3, 2025

276 Directorio

278 Editorial

- Violencia contra la infancia ¿Por qué debemos conocer la figura del coordinador de bienestar y protección?
  Rosa Gloria Suárez López de Vergara

Artículos originales

283 - Engrosamiento del tallo hipofisario. Un reto diagnóstico.
César David Molina, Anabel Sánchez Melián

288 - Hemorragia por déficit de vitamina K: importancia de la profilaxis. A propósito de un caso clínico.
Sara Vega Granados, José Manuel López Álvarez, Ricardo Suárez Ramírez

292 - Hematuria macroscópica en niños: cómo acertar con el diagnóstico. A propósito de un caso.
Raquel Gómez Perera, Adrián Niembro Méndez, Fátima Fraga Bilbao, María Frías Álvarez

296 - Trastorno del desarrollo intelectual con retraso del lenguaje, rasgos del espectro autista y dismorfismo facial (IDDSADF) asociado a variante en CNOT3 no descrita previamente. Primer caso publicado en España.
José Luis Aparicio Sánchez, Manuel Rodríguez Lanza, Francisca Zapata Ramos, Guillermo Rizo Arregui, Antonio Jimena Márquez, Carles Salom Mendoza

300 - Elevación de 2-metilbutirilcarnitina en el cribado neonatal. Más allá de la acidemia isovalérica.
Sara Manso Pérez, Marina Gutiérrez Vilar, Alejandra Pérez Rodríguez, Francisco Martínez Bugallo, Isabel García Calcerreda, Carmen Luz Marrero Pérez, Mónica Ruiz Pons

304 - Vólvulo intestinal neonatal por banda vascular y uraco persistente. Un caso raro con manejo quirúrgico integral.
Diego Velasco Pino, Nataly Bravo Moreira, Carlos Olaya Bohorquez

308 - Divertículo de Meckel doble como causa inusual de abdomen agudo obstructivo en un paciente pediátrico con trisomía 21.
Diego Velasco Pino, Nataly Bravo Moreira, Carlos Olaya Bohorquez

Humanidades en pediatría

312 - Nuestros autores hace 50 años. Comentarios al trabajo titulado Diagnóstico de la pielonefritis en la infancia. Autor: Manuel Herrera Hernández. Artículo publicado en el Boletín de la Sociedad Canaria de Pediatría (1975; 9:109-120).
Comentarios escritos por Víctor M. García Nieto

320 - Las publicaciones de nuestros autores hace 30 años. Actividades de la Sociedad (1995).
Víctor M. García Nieto

324 - Acto de inauguración de actividades de la Sociedad Canaria de Pediatría de Santa Cruz de Tenerife.
Margarita Monge Zamorano

329 Normas de publicación

canariaspediátrica

BOLETÍN DE LA SOCIEDAD CANARIA DE PEDIATRÍA
Fundado en 1967 (Dr. Manuel Herrera Hernández)

DIRECTOR
Víctor M. García Nieto
Servicio de Pediatría Hospital Universitario Ntra Sra de Candelaria (Tenerife)

SECRETARÍA DE REDACCIÓN
Margarita Monge Zamorano · mongemargarita@gmail.com
Pediatra del CS Tacoronte (Tenerife)
María Hernández Apolinario · mariahernandezapolinario@gmail.com
Servicio Pediatría. Hospital Universitario Materno-Infantil de Las Palmas (Gran Canaria)

DIRECCIÓN-ADMINISTRACIÓN
C/. Horacio Nelson, 17 38005 Santa Cruz de Tenerife
C/. León y Castillo, 46 35003 Las Palmas de Gran Canaria

CONSEJO DE REDACCIÓN

Honorio Armas Ramos
Servicio Pediatría Hospital Universitario de Canarias (Tenerife)
Elisa Barrios González
Pediatra del CS Playa de San Juan (Tenerife)
Gonzalo Cabrera Roca
Servicio Pediatría Hospital Materno -Infantil de Las Palmas (Gran Canaria)
Eva Civantos Fuente
Pediatra del CS Barranco Grande (Tenerife)
Rosa Gloria Suarez Lopez de Vergara
Dirección General de Salud Pública (Tenerife)
Jorge Gómez Sirvent
Servicio de Pediatría Hospital Universitario Ntra Sra de Candelaria (Tenerife)
Raimundo Beltrá Picó
Cirujano Pediátrico . Hospital Universitario Materno-Infantil de Las Palmas (Gran Canaria)
Santiago López Mendoza
Servicio de Pediatría Hospital Universitario Ntra Sra de Candelaria (Tenerife)
Abián Montesdeoca Melián
Pediatra del CS Guanarteme (Gran Canaria)
Luis Ortigosa del Castillo
Presidente de la Sociedad Canaria de Pediatría de Santa Cruz de Tenerife
Luis Peña Quintana
Servicio Pediatría . Hospital Universitario Materno-Infantil de Las Palmas (Gran Canaria)
Víctor Pérez Candela
Servicio de Radiología Pediatríca Hospitales San Roque (Gran Canaria)
María del Valle Velasco Gonzalez
Servicio Pediatría Hospital Universitario de Canarias (Tenerife)
Ana María Bello Naranjo
Servicio de Pediatría del Hospital Materno-Infantil de Las Palmas
María Falcón Rodríguez
Servicio de Pediatría del Hospital Materno-Infantil de Las Palmas

COMITÉ EDITORIAL HONORÍFICO

Honorio Armas Ramos
Pedro Cabrera Suárez
José Calvo Rosales
Eduardo Doménech Martínez
Concepción Gago García
Manuel Herrera Hernández
Juan Pedro López Samblás
Manuel Martín Suárez
Manuel Moya Benavent
José Pérez González
Jesus Quintana Álvarez
José Sánchez Artiles
Rosa Gloria Suárez López de Vergara
Raúl Trujillo Armas
Amado Zurita Molina

Sociedad Canaria de Pediatría Santa Cruz de Tenerife
Página web: https://scptfe.com/
Responsable de la página web: Agencia la Cosecha (Estefanía González Cruz)

Sociedad Canaria de Pediatría Las Palmas
Página web: https://www.pediatraslaspalmas.com/
Responsable de la página web: Aitor Perdomo

SOCIEDAD CANARIA DE PEDIATRÍA

Ex Presidentes:

Sociedad de Santa Cruz de Tenerife

Diego Guigou y Costa
Raul Trujillo Armas
Manuel Moya Benavent
Juan Pedro López Samblás
Eduardo Machado Codesido
Amado Zurita Molina
Eduardo Doménech Martínez
Víctor Manuel García Nieto
Honorio Armas Ramos
Rosa Gloria Suárez López de Vergara
Luis Ortigosa del Castillo

Sociedad de Las Palmas de Gran Canaria

Fernado Navarro Arocena
José Calvo Rosales
Rafael Santana Guerra
José Sánchez Artiles
Manuel Herrera Hernández
Manuel Martín Suárez
Pedro Cabrera Suárez
Concepción Gago García
Jesús Quintana Álvarez
Francisco Domínguez Ortega
Gonzalo Cabrera Roca

Juntas Directivas de las Sociedades Canarias de Pediatría

	Santa Cruz de Tenerife	Las Palmas de Gran Canaria
Presidencia:	Macarena González Cruz	Luis Peña Quintana
Vicepresidencia:	Judith Carolina Mesa Fumero	Manuel Gresa Muñoz
Secretaría:	Javier Fernández Sarabia	Pilar Bas Suárez
Tesorería:	Anselmo Hernández Hernández	Valewska Wallis Gómez
Biblioteca:	Margarita Monge Zamorano	María Hernández Apolinario
Vocales:	Eduardo Valerio Hernández	Fátima Aitoutouhen Infante
	Alejandro Cobo Costa	Ana María Bello Naranjo
	Victoria García Rodríguez	Blanca Montoro González
	Andrea Mederos Rodríguez	Patricia Pérez González
	José Antonio Ruiz Márquez	Ramiro Rial González
	Inés García de Pablo	Asunción Rodríguez González
		Yéssica Rodríguez Santana
Vocal El Hierro:	Juan A. Morales Hernández	Coordinador de Lanzarote: Diego Barbadillo Villanueva
Vocal La Palma:	Angelines Concepción García	
Vocal la Gomera:	Raquel Ferrera García	Coordinador de Fuerteventura: Sara Alonso Martín

...

Violencia contra la infancia ¿Por qué debemos conocer la figura del coordinador de bienestar y protección?

Rosa Gloria Suárez López de Vergara. Presidenta de UNICEF Comité de Canarias.

https://doi.org/10.63663/canped.2025.49.3.01

Año tras año el comienzo del curso escolar es una situación que genera entre los escolares multitud de emociones: deseo de su comienzo para algunos, incertidumbre para los que empiezan por primera vez, miedo al tener que enfrentarse de nuevo a experiencias no deseadas, nerviosismo por encontrar a los amigos, a sus profesores, etc.

Por otra parte, a nivel familiar se produce nuevos retornos: disciplina, horarios, despertares tempranos, recuperar de nuevo buenos hábitos alimenticios, pero sobre todo, se enfrentan a un importante gasto económico, debates sobre la gratuidad de los artículos y servicios – libros y material escolar, becas para los comedores escolares- y un sinfín de cuestiones, que generan especial preocupación, sobre todo en los hogares de familias numerosas y en las más vulnerables.

A nivel escolar, los docentes se preparan para ese comienzo, cargados de expectativas y organizan el devenir del curso, adaptándose a la normativa, enfrentándose a la continua burocratización de su trabajo, a falta de que se resuelvan los grandes desafíos de la Educación, que aún persisten.

Los pediatras suelen dirigir la mirada a las revisiones rutinarias, vacunaciones y al incremento de enfermedades infecto-contagiosas, por la coincidencia de cambios estacionales y aglutinación de grupos infantiles y adolescentes, lo que favorece la diseminación de bacterias, virus y parásitos. No obstante, debe tener siempre presente situaciones y factores determinantes que pueden incidir sobre su salud, siendo en ocasiones evitables.

Por último, también entra, en este principio de curso, el debate político, pues es de todos conocido que las políticas públicas en materia de educación continúan teniendo grandes desafíos de inversión y gestión. Aún no se ha logrado alcanzar el cumplimiento de la Ley Canaria de Educación que obliga a destinar el 5% del PIB en educación, abordar el abandono escolar cuyos datos en Canarias son elevados, la integración de migrantes y refugiados, atención a la diversidad en las aulas, a la educación de 0 a 3 años, a la renovación de las infraestructuras de los centros, entre otros muchos retos que hay por delante, aunque siempre a principios de curso suelen haber anuncios prometedores.

No obstante, dentro del entorno educativo, sanitario y familiar, existe la posibilidad de mejoras para el alumnado, en cuestiones relacionadas con la prevención de la violencia y el uso indebido de las tecnologías de la comunicación, que suponen un riesgo para el alumnado, que hay que regular. Por ello, quisiera poner el foco en la figura del "Coordinador de Bienestar y Protección" (CBP) dentro del centro educativo, como referente para lograr un adecuado entorno protector y una óptima salud física-mental del alumnado.

La figura del Coordinador de Bienestar y Protección se encuentra contemplada en la Ley Orgánica de Protección Integral a la Infancia y la adolescencia frente a la VIolencia (LOPIVI)[1] aprobada en 2021, cuya implantación en los centros educativos tuvo lugar en el curso 2022-23.

La LOPIVI fue aprobada, después de una larga trayectoria de más de 10 años, desde que la Comisión de Derechos del Niño instó al Gobierno de España a la elaboración de una ley contra la violencia hasta su aprobación. Tras un largo debate y enmiendas presentadas por los diferentes grupos políticos en el Parlamento, fue aprobada el 12 de abril de 2021.

¿Qué características tiene la Ley para hacerla integral?

Principalmente porque aborda todo tipo de violencia (maltrato físico, psicológico o emocional, castigo físico y humillante,

trato negligente, amenazas, explotación, acoso escolar, ciberacoso, acoso sexual, agresiones y abusos sexuales, extorsión sexual, cualquier comportamiento violento en el ámbito familiar, incluso casos pocos frecuentes en nuestro entorno, pero los pediatras deben estar atentos a su detección, como: la mutilación genital femenina).

La ley establece medidas específicas para frenar la violencia contra la infancia y adolescencia. Además, abarca todos los sectores donde vive el niño/a: familiar, educativo, deportivo/ocio, sanitario, servicios sociales y policial/judicial. Busca crear entornos protectores donde el niño o niña se desarrolla, pero si aun así son víctimas de violencia, deberán ser atendidos con rapidez, de la mejor forma posible en todos los sectores que tienen que atenderle: sanitario, fuerzas y cuerpos de seguridad del estado y judicial, por los que la coordinación entre dichos sectores debe se fluida, ágil y eficaz. La ley contempla algo muy importante que nos incumbe a todos, puesto que, ante el conocimiento de un delito de violencia a la infancia y adolescencia, todo ciudadano tiene el deber de ponerlo en conocimiento.

En el Preámbulo de la Ley se inicia de la siguiente forma:

"La lucha contra la violencia en la infancia es un imperativo de derechos humanos. Para promover los derechos de los niños, niñas y adolescentes consagrados en la Convención sobre los Derechos del Niño es esencial asegurar y promover el respeto de su dignidad humana e integridad física y psicológica, mediante la prevención de toda forma de violencia".

Para crear entornos seguros a nivel escolar donde se promueva el bienestar y la protección, el centro educativo público, privado o concertado, debe establecer el compromiso de su defensa y dotar la figura del CBP. Las funciones del coordinador/a están contempladas en el artículo 35 de la Ley[1] y abarcan desde la planificación y elaboración de protocolos para su aplicación, actividades de sensibilización y prevención, formación del personal docente y no docente del centro, así como formación al alumnado y a las familias, detección de situaciones de violencia y la intervención-coordinación con las administraciones públicas competentes (sanidad, policía, justicia) según cada caso.

Conscientes del trabajo que se requiere para una adecuada implementación de la ley, desde UNICEF se han elaborado documentos para ayudar a la implementación de la LOPIVI y ofrecer herramientas y estrategias para erradicar la violencia, a la vez que promover el respeto y la protección de la infancia y adolescencia, allí donde estén, ayudando tanto a los adultos responsables de su protección y a los menores que identifiquen situaciones de violencia[2,3].

Este comienzo de curso 2025-26 desde UNICEF España, nos cuestionamos cuál es la situación de esta figura después de un periodo de adaptación, cambios normativos para la implantación y su implementación.

Para ello se ha realizado un informe[4], donde se analiza el camino recorrido, lo que aún falta por recorrer en la implantación de la figura del coordinador/a y las recomendaciones para seguir avanzando.

Somos conscientes de la dificultad que entraña el desarrollo de las políticas publicas en materia educativa, sanitaria, de servicios sociales o de cualquier otra índole, por ello poner el foco en cosas concretas es fundamental, más aún, sabiendo que la figura del CBP incrementa la sensibilización frente a la violencia, refuerza la prevención y facilita la detección precoz para agilizar una adecuada respuesta, favoreciendo la coordinación entre los servicios sociales y de salud, así como el trabajo en red.

Por otra parte, también los pediatras reconocemos que, sobre todo en atención primaria, los problemas sociales son cada vez más prevalentes, afectando en muchas ocasiones la salud física y mental de la infancia y adolescencia. Afectación de la salud mental cuyo incremento se puso de manifiesto durante y tras la pandemia COVID-19. Por aquel entonces en nuestro país eran escasos los datos de Salud mental en la infancia y no estaban actualizados, no obstante, la Sociedad Española de Urgencias Pediátricas, en un estudio realizado de marzo de 2019 a marzo de

2021, puso de manifiesto que el diagnóstico realizados en urgencias relacionados con problemas mentales se habían incrementado de forma manifiesta. Destacaron en porcentajes altamente preocupantes: las intoxicaciones no accidentales por ingesta de fármacos, la ideación autolítica, intento de suicidio y el suicidio, trastornos de conducta alimentaria, depresión y crisis de agresividad, además señalaron que los casos, cuando se presentaban, eran de mayor gravedad, aparecían a edades más tempranas, poniéndose de manifiesto el incrementado de las hospitalizaciones por dichos motivos[5]. Sin duda, estos datos fueron un detonante y cada vez son más numerosos los estudios sobre la salud mental en la infancia y adolescencia[6]. Estudios recientes ponen de manifiesto que lejos de ir descendiendo las afectaciones de la salud mental, siguen incrementándose[7]. Del mismo modo también se incrementan aquellos factores que ponen en riesgo la salud de la población infantil[8], y que suponen situaciones adversas que son experiencias que pueden ser acumulativas a lo largo del desarrollo infantil y pueden perpetuarse en la vida adulta, lo que conlleva no sólo un gasto personal sino de toda la sociedad, en términos económicos, sociales y de salud global, por lo que incluirlo en la historia personal de cada paciente permitirá un enfoque holístico imprescindible para mejorar la salud infantil y de la adolescencia a nuestro cargo como pediatras, de ese modo nos facilitará posicionarnos como Sociedad de Pediatría y colaborar con las administraciones públicas de nuestra Comunidad Autónoma.

La voz de la infancia y adolescencia expresada en el Barómetro de Opinión 2023-24 (4ª edición), informe impulsado por UNICEF a fin de promover la participación social de los niños, niñas y adolescentes como agentes de cambio y conocer sus opiniones/preocupaciones, pone de manifiesto que son muchos los adolescentes que refieren problemas de salud mental (4 de cada 10 adolescentes han tenido problemas de salud mental en el último año), muchos de ellos no lo han contado nunca y muestran una gran preocupación por el acoso y ciberacoso[9,10].

Por otra parte, los pediatras de la CCAA de Canarias disponen del Programa de Salud Infantil, donde se recogen un conjunto de actividades preventivas y de promoción de la salud, para lograr un adecuado desarrollo desde el nacimiento hasta alcanzar la edad adulta. El programa contempla que, en todas las visitas médicas programadas durante este periodo de la vida, se haga una valoración/detección de posibles factores de riesgo social y ante la existencia de ello, tramitar con agilidad a través de los servicios sociales su información, valoración, derivación a aquellos servicios donde se les pueda orientar sobre los recursos que esa familia necesita para superar el riesgo social, o bien, en situaciones de mayor riesgo, se efectúe la intervención necesaria para el bienestar del menor[11].

Sin embargo, con la implementación de la figura del coordinador de bienestar y protección en el sistema educativo, se va a necesitar el establecimiento de redes de colaboración, requiriendo un trabajo conjunto de sensibilización, detección y prevención contra la infancia y adolescencia en todos los ámbitos donde el menor se encuentre.

Por parte de la Consejería de Educación ha iniciado el proceso de implementación con la elaboración de una resolución específica[12] para regular las funciones y responsabilidades, estableciendo instrucciones para la figura coordinadora del bienestar y protección del alumnado en centros educativos no universitarios de Canarias para el curso 2024-2025. Este rol incluye la prevención del acoso escolar, la violencia de género y otras formas de discriminación, así como la promoción de la convivencia y la resolución pacífica de conflictos. No obstante, las horas destinadas para la labor de coordinación es por ahora muy escasa (2-3 horas/semanal, con 2 horas complementarias) lejos de la propuesta de UNICEF que, para el desempeño de esta función, considera que se requiere una liberación de al menos 23 horas/semana por cada 1.000 alumnos. Este procedimiento de regular la figura del CBP aún está pendiente de ejecución en la mayoría de las CCAA de nuestro país.

En relación con la formación que debe recibir todos los docentes y el propio CBP, debe abarcar tres niveles: nivel elemental para todo el personal docente y otros dos niveles destinados al CBP (básico y superior). Se debe priorizar la formación al

personal del centro que ejercen como tutores y también al alumnado, a fin de que adquieran habilidades para detectar y responder a situaciones de violencia.

En nuestra CCAA se han dado algunos avances durante el pasado curso, ofertando formación básica a los CBP para que, teniendo el conocimiento de sus funciones, puedan ejercerlas. Consideramos que se ha iniciado el camino, pero aún queda mucho por recorrer, puesto que más del 80% de los territorios del país aún persiste la necesidad de formar a los docentes que van a ejercer esta función.

Desde UNICEF impulsamos la construcción de entornos seguros y protectores para todos los niños, niñas y adolescentes, que los adultos sean conscientes de su papel protector, a la vez que deben estar capacitados para prevenir, detectar y actuar frente a situaciones de abuso o violencia, puesto que atender a una víctima significa que ya hemos llegado tarde[13]. La implementación de la figura del CBP promueve el buen trato y refuerza la confianza entre el alumnado las familias y los docentes. La implementación debe ser homogénea en todas las regiones, para evitar las desigualdades de protección del alumnado.

Por todo los expuesto, UNICEF propone que la definición de las funciones de la figura del CBP sea clara y se encuentre definida en todas la CCAA para que se pueda extender a todos los centros educativos. Que toda la actividad se encuentre integrada en la planificación del centro educativo, para ello debe dotarse con recursos para poder llevar a cabo su función (reconocimiento, horas de dedicación a sus diferentes funciones, responsabilidades, etc.). Es fundamental la formación de los docentes, alumnado y familia, junto con la formación especializada y continuada del CBP.

Por último, es esencial la coordinación interinstitucional, y para ello, no solo la Pediatría debe tener el conocimiento del CBP, sino también todos los profesionales sanitarios y de servicios sociales que tienen que actuar ante situaciones de violencia del alumnado, deben colaborar en su difusión e implementación.

Por último, quisiera dejar abierto nuevos horizontes, dado que en la LOPIVI se contempla la figura del delegado/a de protección en el ámbito deportivo y ocio, cuyo desarrollo dista mucho de lograr alcanzar los objetivos propuestos por la ley, por lo que desde la Pediatría también debemos estar pendiente a su evolución. Nuestro compromiso para que la infancia y adolescencia se desarrolle en un ambiente de protección, ayudará a que se eviten situaciones de violencia, a la vez que se refuercen los mecanismos entre las distintas administraciones para alcanzar el bienestar físico, mental y emocional de los niños y niñas a los que prestamos nuestros servicios de salud.

Bibliografia

1. Ley Orgánica 8/2021, de 4 de junio de protección integral de la infancia y adolescencia frente a la violencia. Disponible en: https://www.boe.es/buscar/act.php?id=BOE-A-2021-9347

2. Modelo de prevención local de la violencia contra la infancia y adolescencia https://ciudadesamigas.org/proteccion-a-la-infancia-desde-lo-local-%C2%B7-unicef-ciudades-amigas-de-la-infancia-%C2%B7-version-infancia/

3. Guía infancia sin violencia. Implementación del modelo de prevención local de la violencia contra la infancia y adolescencia. Disponible en. https://camargoeducacion.es/wp-content/uploads/UNICEF_ES_Infancia_sin_Violencias_Guia.pdf

4. Los centros educativos como garantes del bienestar y protección. Disponible en: https://www.unicef.es/publicacion/los-centros-educativos-como-garantes-del-bienestar-y-la-proteccion

5. Vázquez López P, Armero Pedreira P, Martínez Sánchez L, García Cruz JM, Bonet de Luna C, Notario Herrera F, et al. Autolesiones y conducta suicida en niños y adolescentes. Lo que la pandemia nos ha desvelado. An Pediat 98(2023) 204-12. https://doi.org/10.1016/j.anpedi.2022.11.006

6. Sánchez-Vázquez AR. Experiencias adversas en la infancia (EAI): ¿la base del iceberg del sufrimiento emocional de la población infantil y adolescente? An Esp Pediatr. 101 (2024) 299-302. https://doi.org/10.1016/j.anpedi.2024.10.001

7. González CD, Martínez-Cárdenas CF. Factores de riesgo y perfiles del reintento suicida en niños menores de 12 años. An Esp Pediatr (Barc). 2024;101:310-8, Disponible: http://doi.org/10.1016/j.anpedi.2024.07.014.

8. R. Páez González, C. Vidal Palacios and M. Sobrino Toro, Respondiendo a los síntomas estructurales: pediatría social hacia 2030, Anales de Pediatría, https://doi.org/10.1016/j.anpedi.2025.503986

9. Barómetro de opinión de la infancia y adolescencia 2023-2024. Disponible en: https://www.unicef.es/publicacion/barometro-infancia-adolescencia/informe-2023-2024

10. ¿Qué opinan los niños y las niñas y adolescentes de Canarias? Barómetro de opinión de Canarias. Disponible en: https://www.unicef.es/sites/unicef.es/files/communication/Canarias.pdf

11. Programa de salud Infantil del Servicio Canario de la salud. Factores de riesgo social. Disponible en: https://www3.gobiernodecanarias.org/sanidad/scs/content/578feb39-b57a-11dd-954a-5f407b1fae81/28_Aspectossociales.pdf

12. Resolución de la Dirección General de Ordenación de las Enseñanzas, inclusión e innovación por la que se aprueban las instrucciones para regular la labor de la figura coordinadora para el bienestar y la protección del alumnado, para el curso 2024-2025, de los centros educativos no universitarios de la comunidad autónoma de Canarias. Disponible en: https://www3.gobiernodecanarias.org/medusa/procedimientos/convocatoria/coordinacion-bienestar-proteccion-24-25/

13. Protección de la infancia desde el entorno escolar. El coordinador/a del bienestar y protección. UNICEF 2021. Disponible en: https://www.unicef.es/sites/unicef.es/files/educa/biblioteca/unicef-educa-recomendaciones-proteccion-infancia-entorno-escolar.pdf

SOCIEDADES CANARIAS DE PEDIATRÍA

Engrosamiento del tallo hipofisario. Un reto diagnóstico

César David Molina, *Anabel Sánchez Melián. FEA de Endocrinología Pediátrica. *Médico residente de Pediatría y sus Áreas Específicas Complejo Hospital Universitario Insular Materno Infantil De Gran Canaria

https://doi.org/10.63663/canped.2025.49.3.02

Resumen

El engrosamiento del tallo hipofisario es una rara condición en pediatría. La enfermedad tumoral (germinoma e histiocitosis) está fuertemente relacionada a este hallazgo. Otra enfermedad más rara a considerar es la hipofisitis autoinmune, teniendo la limitación de que su diagnóstico de certeza precisa estudio anatomopatológico. Sin embargo, el cumplimiento de criterios clínicos puede bastar para su diagnóstico.

Objetivo: Describir un caso de hipofisitis autoinmune, el amplio diagnóstico diferencial del engrosamiento de tallo hipofisario y aportar una caso a la escasa literatura.

Caso clínico: Adolescente de 12 años en la que con 8 años se detecta un engrosamiento del tallo hipofisario como hallazgo en el estudio de una pubertad acelerada. El estudio inicial se centró en descartar patología oncológica y déficits hormonales asociados. Después se descartaron causas secundarias aún más infrecuentes (tales como tuberculosis, sífilis o enfermedad relacionada con IgG4). Dada la ausencia de clínica y los resultados normales de los estudios se mantuvo seguimiento periódico. En los años posteriores el eje corticotropo empezó a alterarse y el diagnóstico de una hipofisitis autoinmune fue más probable.

Conclusiones: El engrosamiento del tallo hipofisario tiene un diagnóstico diferencial amplio. El seguimiento estrecho puede permitir tanto establecer la etiología como adelantarse a complicaciones potencialmente graves.

Palabras clave: tallo hipofisario, hipofisitis, insuficiencia suprarrenal, germinoma.

Pituitary stalk thickening. A diagnostic challenge

Abstract

Pituitary stalk thickening is a rare condition in pediatrics. Tumor-related diseases (germinoma and histiocytosis) in pediatric age are strongly linked to this finding. Another rarer disease to consider is autoimmune hypophysitis, with the limitation that its definitive diagnosis requires histopathological study. However, meeting sufficient clinical criteria may be enough to establish its diagnosis.

Objective: To describe a case of autoimmune hypophysitis, the broad differential diagnosis of pituitary stalk thickening, and add one more clinical case to the limited pediatric literature.

Clinical case: A 12-year-old adolescent, in whom pituitary stalk thickening was detected at 8 years old as a finding during the study of accelerated puberty. The initial study focused on ruling out oncological pathology and associated hormonal deficiencies. Subsequently, even more unusual secondary causes (such as tuberculosis, syphilis, or IgG4-related disease) were excluded. Given the absence of symptoms and normal test results, periodic follow-up. In the following years, the corticotropic axis began to show alterations, making the diagnosis of autoimmune hypophysitis more likely.

Conclusions: Pituitary stalk thickening has a broad differential diagnosis. Close follow-up may help establish the etiology and prevent potentially severe complications.

Keywords: pituitary stalk, hypophysitis, adrenal insufficiency, germinoma

Introducción

El engrosamiento del tallo hipofisario es un hallazgo raro en edad pediátrica[1]. Según la zona anatómica de medida se define como un diámetro > 3 ó 4 mm[2]. Presenta una asociación importante con enfermedad oncológica (germinoma, histiocitosis) que

debe ser considerada en primer lugar[1,3]. Asimismo la presencia concomitante de diabetes insípida central, sea en contexto tumoral o no, también está descrita como asociación a considerar. El diagnóstico diferencial es amplio; existiendo causas secundarias, raras en pediatría, tales como sífilis, sarcoidosis, tuberculosis o enfermedad relacionada con IgG4. El seguimiento clínico en estos casos es fundamental por parte de un equipo multidisciplinar (endocrinólogo, oncólogo y oftalmólogo).

La hipofisitis autoinmune, también rara en pediatría, requiere el diagnóstico anatomopatológico para su confirmación[4]. Pero en un contexto clínico determinado y cumpliendo una serie de criterios el diagnóstico clínico es aceptado. En estos casos los ejes corticotropo y tirotropo suelen ser los más afectados.

Caso clínico

Se trata de una paciente de 12 años sin antecedentes de interés que empezó a ser estudiada por talla baja (- 2,1 DE) con 8 años (Tanner I). Inicialmente se solicitaron factores de crecimiento, perfil tiroideo y cribado de celiaquía sin resultados patológicos. En el seguimiento clínico se constató una velocidad de crecimiento normal (6-6,5 cm/año) pero un rápido progreso puberal. Se solicitó resonancia magnética cerebral evidenciándose un engrosamiento del tallo hipofisario de 5 mm, distinguiéndose una adenohipófisis y una neurohipófisis con una señal normal y sin existir realce tras el contraste con gadolinio (figura 1).

Figura 1. RMN cerebral. Corte Sagital. Secuencia T1. Engrosamiento del tallo hipofisario de 5 mm. Primera imagen al diagnóstico.

Aunque clínicamente se encontraba asintomática, dado el diagnóstico diferencial se inicia estudio junto con oncología y se solicitó valoración por parte de oftalmología. Se solicitaron serie ósea, radiografía de tórax y marcadores tumorales (B-HCG y alfa-fetoproteína) siendo las pruebas normales. La valoración campimétrica también fue normal. Desde el punto de vista hormonal se estudiaron todos los ejes hormonales (incluyendo estudio de iones y osmolaridad en orina), evidenciado únicamente hormonas gonadotrópicas en rango puberal y estrógenos detectables. También se estudiaron anticuerpos anti-hipófisis, antitiroideos, anti 21-hidroxilasa, antimúsculo liso, anticélulas parietales y ANAs que no fueron detectables. Además se solicitaron IgG4, Mantoux y serología para sífilis cuyos resultados fueron negativos. En ese momento se acordó seguimiento clínico y no se realizó punción lumbar.

Durante el tiempo de seguimiento permaneció asintomática. Se realizaron resonancias cerebrales periódicas manteniendo el tallo con el mismo grosor. También se realizaron analíticas hormonales, con resultados dentro la normalidad hasta que con 11 años y medio se evidenció un cortisol 11,2 µg/dL y una ACTH de 5,38 pg/dL (a primera hora de la mañana). En esta circunstancia se optó por repetir analítica adelantando la siguiente visita de control. En este nuevo estudio presentó un cortisol de 6.9 µg/dL y ACTH de 7.92 pg/ml (a primera hora de la mañana). Posteriormente se realizó un test de ACTH de 1 µg para evaluar el cortisol estimulado. Esta decisión se basó en que el test de ACTH de 1 µg se ha reportado como superior al test clásico de ACTH de 250 µg. Teniendo en cuenta que el defecto hormonal podría estar en la secreción de ACTH, se quería evitar la posible sobreestimulación de la glándula suprarrenal con una gran dosis de ACTH sintética. Además el tiempo desde la alteración inicial de ACTH era suficiente para que fuera un test válido en el estudio de insuficiencia suprarrenal secundaria. El test evidenció la siguiente respuesta de cortisol: basal: 2,26 µg/dL y 60 min: 16,3 µg/dL. Al no haberse alcanzado un cortisol estimulado > 18 µg/dL se estableció el diagnóstico de insuficiencia suprarrenal parcial[5], en este con-

texto secundaria y probablemente por una hipofisitis autoinmune.

Se explicó a los padres que el test funcional para establecer diagnóstico con mayor certeza podría ser el test de hipoglucemia insulínica. Dado los posibles riesgos secundarios asociados rechazaron realización. Se optó entonces por educación familiar ante la sospecha de una crisis suprarrenal y se recetó corticoterapia con hidrocortisona a 10 mg/m^2 en situaciones de estrés. También para completar el estudio se volvió a proponer punción lumbar que se realizó mostrando un líquido cefalorraquídeo sin pleocitosis ni marcadores tumorales.

En la actualidad la paciente permanece asintomática. Presenta una pubertad completa, tuvo la menarquia a los 11 años y presenta menstruaciones regulares. No refiere cefaleas ni se han evidenciado defectos campimétricos. Su talla se encuentra en -1,9 DE. Continúa bajo seguimiento con resonancias y analíticas periódicas. Cabe mencionar que no se ha llegado a plantear el tratamiento con corticoterapia de forma crónica por la estabilidad de la neuroimagen (figura 2), la ausencia de clínica compresiva, el control hormonal y la posibilidad de remisión del cuadro en futuros años[8].

Discusión

El engrosamiento del tallo hipofisario es un hallazgo radiológico con una asociación alta a enfermedad tumoral infiltrativa (germinoma e histiocitosis principalmente). Aunque en edad pediátrica los estudios son limitados hay series que describen una asociación de hasta un 50% durante los primeros 2 años desde este hallazgo[1]. Por ello, la valoración del oncólogo y el estudio radiológico son pilares fundamentales durante el seguimiento. Por otro lado, la diabetes insípida central es la alteración endocrinológica con mayor asociación descrtia[6,7]. La hipofisitis autoinmune debería considerarse tras un estudio oncológico normal en el contexto de una paciente de sexo femenino, con hallazgos de neuroimagen sugerentes y una alteración en la ACTH o en la TSH. En estos casos la asociación con otra enfermedad autoinmunitaria (como la tiroiditis autoinmune) y el estudio de anticuerpos anti-hipófisis podrían apoyar al diagnóstico. Sin embargo, se han reportado casos de germinomas con positividad de anticuerpos anti-hipófisis e hipofisitis con negatividad de los mismos[3]. Si bien es cierto que el diagnóstico de certeza la hipofisitis sólo lo aporta el estudio anatomopatológico no se recomienda de entrada salvo tallo con diámetro ≥ 6,5 mm o duda muy razonable con patología oncológica. De lo contrario, en un paciente con disfunción hipofisaria se acepta el diagnóstico de hipofisitis autoinmune siempre que se cumplan al menos tres criterios de los referidos (tabla 1).

Como parte del diagnóstico diferencial se deben considerar enfermedades infiltrativas menos frecuentes tales como tuberculosis, sarcoidosis, sífilis o la enfermedad relacionada con IgG4. Otras patologías como el síndrome de anticuerpos anti-PIT1 o la hipofisitis inducida por inmunoterapia han sido descritas en adultos[3].

El caso clínico evidencia la dificultad del diagnóstico diferencial que puede llegar a tener el engrosamiento del tallo hipofisario en la edad pediátrica. En un inicio se realizó un estudio oncológico con resultados normales y sin coexistir clínica asociada. Es importante señalar la importancia del estudio oftalmológico para descartar defectos campimétricos. En este punto, considerar el diagnóstico de una hipofisitis empieza a ser más probable dentro de la poca prevalencia reportada. El estudio de todos los ejes hormonales debe ser

Figura 2 RMN cerebral. Corte Sagital. Secuencia T1. Engrosamiento del tallo hipofisario de 5 mm. Imagen después de 3 años y 6 meses.

imperativo. La anamnesis debe recoger información sobre polidipsia, poliuria y apetencia por agua fría por la asociación que existe con la diabetes insípida central. Además de la analítica de sangre debe hacerse un estudio de orina teniendo en cuenta éste posible defecto hormonal. En cuanto a los ejes hormonales de la adenohipófisis, los déficits de ACTH y/o TSH se han descrito como los más frecuentemente asociados[3].

El seguimiento periódico con resonancia magnética cerebral y analíticas por parte de endocrinología y oncología son necesarios en estos casos. Cada 6 meses durante 3 años se realizó técnica de neuroimagen con contraste con gadolinio evidenciándose un tallo sin crecimiento. A nivel endocrinológico la paciente tuvo un desarrollo puberal normal y una talla no alejada de su potencial genético. No es hasta después de los dos años cuando se evidencia una alteración del eje corticotropo que empieza a ser estudiada.

En este contexto, es importante interpretar las analíticas hormonales basales con cautela y elegir el test funcional más apto para evaluar el eje hormonal de la forma

Tabla 1. Criterios clínicos aceptados para diagnóstico de hipofisitis autoinmune

- Mujer en el período periparto.
- Edad joven, especialmente menores de 30 años.
- Déficit aislado o alteración desproporcionada de ACTH o TSH y, en general, alteración desproporcionada de la función adenohipofisaria en comparación con la magnitud de los cambios observados con las técnicas de imagen.
- Curso de otro proceso autoinmunitario o determinación de marcadores autoinmunitarios, como anticuerpos antitiroideos, antinucleares, anticélulas parietales, antiadrenales o antimúsculo liso.
- Inicio agudo de cefalea con síntomas de efecto masa como oftalmoplejía, defectos visuales, náuseas o vómitos. La apoplejía hipofisaria suele ser más catastrófica, aunque ambos procesos pueden concurrir.
- Inicio agudo de diabetes insípida con cefalea y síntomas de efecto masa, en ausencia de enfermedades granulomatosas como sarcoidosis e histiocitosis.
- Presencia de anticuerpos anticélulas hipofisarias.
- Pleocitosis linfomonocítica en el líquido cefalorraquídeo, en ausencia de meningitis clínica y anticuerpos antivirales.
- Hallazgos característicos en la RM

Para la adenohipofisitis linfocítica y la panhipofisitis linfocítica:

- Masa intrasellar con marcado realce de contraste (triangular y/o afección de diafragma sellar).
- Agrandamiento difuso y simétrico de la hipófisis.
- Extensión suprasellar, en especial con aspecto “de lengua”.
- Los hallazgos anteriores con retraso del tiempo de realce completo en la RM dinámica > 90 s.

Para la infundibulohipofisitis linfocítica y la panhipofisitis linfocítica:

- Engrosamiento difuso del tallo hipofisario con o sin realce tras el gadolinio.
- Pérdida de la mancha brillante de la neurohipófisis en las imágenes T1 de la RM.

más correcta posible. En este caso con las pruebas realizadas no se podía descartar una insuficiencia suprarrenal secundaria. Tal como recomiendan ciertas guías se podría haber realizado un test funcional que evaluara específicamente la respuesta de ACTH (como la hipoglucemia insulínica)[5]. Sin embargo, dados los posibles riesgos asociados se acordó no realizar.

En cuanto al estudio de líquido cefalorraquídeo el resultado obtenido no reflejó pleocitosis ni evidencia de marcadores tumorales. Tampoco es un resultado que descarte la hipofisitis autoinmune pues se postula que la pleocitosis es una hallazgo de la fase inflamatoria inicial de la enfermedad[3]. Seguramente esta prueba hubiera tenido un rendimiento mayor en los primeros meses de seguimiento.

Como conclusión la aproximación diagnóstica de un engrosamiento del tallo hipofisario en pediatría supone un amplio espectro de posibilidades siendo las causas más frecuentes las oncológicas. La valoración endocrinológica inicial así como el seguimiento clínico son necesarios pues la afectación de los ejes hormonales puede presentarse en cualquier momento. Es muy relevante, por la urgencia que puede suponer, la evaluación correcta del eje corticotropo. Todavía no hay datos suficientes para establecer el pronóstico de la hipofisitis en pediatría. Por ello, el seguimiento y la educación tanto de responsables adultos como de pacientes son fundamentales.

Bibliografía

1. Corredor Andrés B, Muñoz Calvo MT, López Pino MÁ, Márquez Rivera M, Travieso Suárez L, Pozo Román J, et al. Engrosamiento del tallo hipofisario en niños y adolescentes con diabetes insípida central: causas y consecuencias. An Pediatr (Barc) [Internet]. 2019;90(5):293-300. Disponible en: https://linkinghub.elsevier.com/retrieve/pii/S1695403318301826

2. Cerbone M, Visser J, Bulwer C, Ederies A, Vallabhaneni K, Ball S, et al. Management of children and young people with idiopathic pituitary stalk thickening, central diabetes insipidus, or both: a national clinical practice consensus guideline. Lancet Child Adolesc Health [Internet]. 2021;5(9):662–76. Disponible en: http://dx.doi.org/10.1016/S2352-4642(21)00088-2

3. Donegan D, Honegger J. Hypophysitis. Endocr Pract [Internet]. 2022;28(9):901–10. Disponible en: https://linkinghub.elsevier.com/retrieve/pii/S1530891X22005444

4. Gellner V, Kurschel S, Scarpatetti M, Mokry M. Lymphocytic hypophysitis in the pediatric population. Childs Nerv Syst [Internet]. 2008;24(7):785–92. Disponible en: http://dx.doi.org/10.1007/s00381-007-0577-1

5. Kazlauskaite R, Evans AT, Villabona CV, Abdu TAM, Ambrosi B, Atkinson AB, et al. Corticotropin tests for hypothalamic-pituitary- adrenal insufficiency: a metaanalysis. J Clin Endocrinol Metab [Internet]. 2008;93(11):4245–53. Disponible en: http://dx.doi.org/10.1210/jc.2008-0710

6. Cemeroglu AP, Blaivas M, Muraszko KM, Robertson PL, Vázquez DM. Lymphocytic hypophysitis presenting with diabetes insipidus in a 14-year-old girl: case report and review of the literature. Eur J Pediatr [Internet]. 1997;156(9):684–8. Disponible en: http://dx.doi.org/10.1007/s004310050690

7. Català Bauset M, Gilsanz Peral A, Girbés Borràs J, Zugasti Murillo A, Moreno Esteban B, Halperin Rabinovich I, et al. Guía clínica de diagnóstico y tratamiento de las hipofisitis. Endocrinol Nutr [Internet]. 2008;55(1):44–53. Disponible en: https://linkinghub.elsevier.com/retrieve/pii/S157509220870634X

8. Joshi MN, Whitelaw BC, Carroll PV. MECHANISMS IN ENDOCRINOLOGY: Hypophysitis: diagnosis and treatment. Eur J Endocrinol [Internet]. 2018;179(3):R151–63. Disponible en: http://dx.doi.org/10.1530/EJE-17-0009

SOCIEDADES CANARIAS DE PEDIATRÍA

Hemorragia por déficit de vitamina K: importancia de la profilaxis. A propósito de un caso clínico

Sara Vega Granados, José Manuel López Álvarez*, Ricardo Suárez Ramírez** Médico residente. *Jefe de la Unidad. **Medico Adjunto. Unidad de Cuidados Intensivos Pediátricos. Hospital Universitario Materno Infantil de Las Palmas de Gran Canaria

https://doi.org/10.63663/canped.2025.49.3.03

Resumen

Introducción. La enfermedad hemorrágica del recién nacido (EHRN) es una entidad prevenible causada por el déficit de vitamina K. Su forma tardía, aunque menos frecuente, se asocia a mayor riesgo de hemorragia intracraneal y secuelas neurológicas graves.

Caso clínico. Lactante de 50 días, nacido en domicilio sin control médico ni administración de vitamina K profiláctica, que acude por letargia y bultoma en la mano derecha. En la exploración se constata mal estado general, fontanela a tensión y midriasis izquierda no reactiva. La analítica muestra coagulopatía grave (TP >120 s, Quick 6%, APTT incalculable). La neuroimagen confirma hematoma subdural con efecto de masa. Se administra vitamina K, plasma, concentrado de hematíes y fibrinógeno, con posterior evacuación quirúrgica del hematoma. A los 4 meses, el paciente presenta desarrollo psicomotor adecuado, sin crisis convulsivas ni alteraciones neurológicas.

Conclusión. La profilaxis con vitamina K al nacimiento es una medida eficaz y segura para prevenir la EHRN, especialmente en su forma tardía. Este caso subraya la importancia de una adecuada información prenatal y del cumplimiento de las recomendaciones internacionales para evitar complicaciones potencialmente graves y prevenibles.
Palabras clave: Enfermedad hemorrágica del recién nacido. Déficit de vitamina K. Profilaxis neonatal. Coagulopatía. Hematoma subdural.

Vitamin K deficiency bleeding: the importance of prophylaxis. A case report

Abstract

Introduction. Vitamin K deficiency bleeding (VKDB) is a preventable condition in newborns. The late-onset form, although less common, is associated with an increased risk of intracranial hemorrhage and severe neurological complications.

Case report. A 50-day-old infant, born at home without medical supervision or vitamin K prophylaxis, presented with lethargy and a swelling in the right hand. On examination, poor general condition, tense fontanelle, and non-reactive left mydriasis were noted. Laboratory tests revealed severe coagulopathy (PT >120 s, Quick index 6%, unmeasurable APTT). Neuroimaging confirmed a subdural hematoma with mass effect. The patient received vitamin K, plasma, red blood cells, and fibrinogen, followed by successful surgical evacuation. At 4 months of age, the infant showed appropriate psychomotor development, without seizures or neurological abnormalities.

Conclusion. Vitamin K prophylaxis at birth is a safe and effective intervention to prevent VKDB, particularly the late-onset form. This case emphasizes the importance of prenatal education and adherence to international recommendations to avoid preventable and potentially life-threatening complications.
Key words: Hemorrhagic disease of the newborn. Vitamin K deficiency. Neonatal prophylaxis. Coagulopathy. Subdural hematoma.

Introducción

La enfermedad hemorrágica del recién nacido (EHRN), también conocida como hemorragia por déficit de vitamina K, es una entidad infrecuente pero potencialmente grave, cuya incidencia se ha reducido significativamente gracias a la administración

profiláctica de vitamina K al nacimiento[1,2]. Sin embargo, en recién nacidos que no reciben dicha profilaxis, especialmente aquellos alimentados exclusivamente con lactancia materna, persiste el riesgo de presentación en su forma tardía, habitualmente entre la segunda semana y los tres meses de vida, con riesgo elevado de hemorragia intracraneal y secuelas neurológicas[2,3].

Presentamos un caso clínico que ilustra las consecuencias de la omisión de profilaxis con vitamina K al nacimiento, destacando la relevancia de esta práctica preventiva en el contexto neonatal.

Presentación del caso

Lactante varón de 50 días de vida, sin antecedentes personales de interés, producto de un parto domiciliario a término (38 semanas), sin asistencia sanitaria ni administración de vitamina K al nacimiento. Consulta por aparición progresiva de un bultoma en la mano derecha de 10 días de evolución. A su llegada al hospital, el paciente se encuentra letárgico, con mala coloración cutánea, tiempo de relleno capilar de 3-4 segundos, y midriasis izquierda no reactiva. Se inicia fluidoterapia con suero fisiológico (10 cc/kg), se administran antibióticos de amplio espectro (ampicilina y cefotaxima) y se contacta con la Unidad de Cuidados Intensivos Pediátricos (UCIP).
En la exploración física inicial se objetiva fontanela anterior a tensión, pupila izquierda de 5 mm no reactiva, escasa respuesta motora y signos de hipertensión intracraneal. Las constantes vitales se mantienen dentro de rangos normales. La analítica destaca hemoglobina de 8,4 g/dL, plaquetas en rango (652.000/µL), reactantes de fase aguda normales y coagulopatía severa (TP: 127,3 s, índice de Quick: 6%, APTT incalculable).

Ante estos hallazgos se interroga nuevamente a la familia, quienes confirman la ausencia de administración de vitamina K al nacimiento. Se establece la sospecha de EHRN en su forma tardía y se inicia tratamiento con vitamina K intravenosa, concentrado de hematíes, plasma fresco congelado y fibrinógeno. La coagulación se normaliza en las siguientes 12 horas.

Se realiza ecografía transfontanelar que muestra una colección extraaxial hiperecogénica en la convexidad frontoparietal izquierda, compatible con hematoma subdural con efecto de masa sobre el parénquima cerebral, colapso del ventrículo lateral izquierdo y aumento del índice de resistencia en la arteria cerebral anterior. La tomografía computarizada craneal confirma los hallazgos y evidencia signos incipientes de herniación cerebral, por lo que se decide intervención quirúrgica urgente para evacuación del hematoma, sin incidencias intraoperatorias.

A las 24 horas de la cirugía, el paciente presenta un episodio convulsivo focal (movimientos tónico-clónicos en hemicuerpo derecho), que se controla con bolus de fenobarbital e inicio de tratamiento con levetiracetam. El electroencefalograma posterior no muestra actividad epileptiforme.

En el seguimiento ambulatorio, a los 4 meses de vida, el paciente presenta un desarrollo psicomotor adecuado, sin recurrencia de crisis ni hallazgos patológicos en la exploración neurológica.

Discusión

La Enfermedad Hemorrágica del Recién Nacido (EHRN), particularmente en su forma tardía, continúa siendo una preocupación relevante en neonatología debido a su potencial de causar hemorragias intracraneales graves, con secuelas neurológicas irreversibles o incluso el fallecimiento del recién nacido. A pesar de que se trata de una condición prevenible casi en su totalidad mediante la administración de vitamina K al nacimiento, la EHRN sigue presentándose en contextos donde no se implementan correctamente las estrategias de profilaxis[2].

La forma tardía de la EHRN suele manifestarse entre las 2 y 12 semanas de vida, y se asocia con una alta incidencia de hemorragias intracraneales (3,4). Los factores de riesgo más relevantes son la lactancia materna exclusiva y la falta de profilaxis con vitamina K al nacimiento[2,5]. La incidencia de EHRN tardía en neonatos sin profilaxis varía entre 4 y 10 por cada 100.000 nacidos vivos, aunque puede ser mayor en algunos contextos[4,6].

Existen diversas pautas para la adminis-

tración profiláctica de vitamina K. Aunque la vía oral ha sido considerada una opción válida en algunos países europeos, se ha demostrado que la vía intramuscular es más eficaz para prevenir la forma tardía de la enfermedad, especialmente cuando no se garantiza la adherencia a pautas repetidas de administración oral[7,8]. Las principales sociedades científicas (AAP, ESPGHAN, NICE) recomiendan la profilaxis universal con 1 mg de vitamina K intramuscular al nacimiento[1,6,9].

La administración oral de vitamina K ha sido empleada como alternativa a la vía intramuscular en varios países europeos, especialmente en contextos donde existe resistencia parental a la inyección neonatal. Aunque la profilaxis oral ha demostrado ser efectiva para prevenir la forma clásica de la EHRN, su eficacia frente a la forma tardía es considerablemente menor si no se sigue un esquema de múltiples dosis. Estudios han demostrado que la incidencia de EHRN tardía en lactantes exclusivamente amamantados que reciben profilaxis oral única puede alcanzar hasta 4,4 por 100.000 nacidos vivos, en comparación con menos de 0,2 por 100.000 en aquellos que reciben vitamina K por vía intramuscular[10,11]. La eficacia de la vía oral depende en gran medida de la adherencia al esquema, que suele requerir la administración de dosis repetidas durante las primeras semanas o meses de vida, lo cual representa un desafío en términos de seguimiento clínico y cumplimiento parental (2). Además, la absorción entérica de la vitamina K puede verse afectada en neonatos con colestasis u otros trastornos de malabsorción, condiciones que pueden estar presentes sin diagnóstico en el periodo neonatal (7). En este sentido, un estudio de Loughnan et al. (1996) mostró que los lactantes prematuros que recibieron vitamina K intravenosa presentaron menor incidencia de EHRN tardía, subrayando la importancia de garantizar una administración adecuada, especialmente en aquellos con riesgo de malabsorción[12].

Conclusión

La enfermedad hemorrágica del recién nacido en su forma tardía constituye una entidad prevenible mediante la administración profiláctica de vitamina K al nacimiento. La vía intramuscular es actualmente la más eficaz, y su uso debería estar garantizado en todos los recién nacidos, independientemente del lugar o las condiciones del parto. La educación prenatal y la toma de decisiones informadas por parte de los padres son claves para evitar complicaciones graves derivadas de una práctica médica ampliamente respaldada por la evidencia científica.

Bibliografía

1. American Academy of Pediatrics. Controversies concerning vitamin K and the newborn. Pediatrics 2003; 112:191-192

2. Shearer MJ. Vitamin K deficiency bleeding (VKDB) in early infancy. Blood Rev 2009; 23:49-59

3. Puckett RM, Offringa M. Prophylactic vitamin K for vitamin K deficiency bleeding in neonates. Cochrane Database Syst Rev 2000; 4:CD002776.3

4. Vasu V, Mulla S, Pandya A, Card D, Shearer MJ, Clarke P. Late-onset vitamin K deficiency bleeding in an extremely preterm infant fed an exclusively human milk-based diet. J Thromb Haemost 2024; 22:466-469

5. Clarke P. Vitamin K prophylaxis for preterm infants. Early Hum Dev 2010; 86 Suppl 1:17-20

6. National Institute for Health and Care Excellence (NICE). Postnatal care up to 8 weeks after birth. Clinical guideline [CG37]. London: NICE; 2015. Disponible en: https://www.nice.org.uk/guidance/cg37

7. Mihatsch WA, Braegger C, Bronsky J, Campoy C, Domellöf M, Fewtrell M, *et al.*; ESPGHAN Committee on Nutrition. Prevention of Vitamin K Deficiency Bleeding in Newborn Infants: A Position Paper by the ESPGHAN Committee on Nutrition. J Pediatr Gastroenterol Nutr 2016; 63:123-129

8. van Hasselt PM, de Koning TJ, Kvist N, de Vries E, Lundin CR, Berger R *et al.*; Netherlands Study Group for Biliary Atresia Registry. Prevention of vitamin K deficiency bleeding in breastfed infants: lessons from the Dutch and Danish biliary atresia

registries. Pediatrics 2008; 121:e857-863

9. Majid A, Blackwell M, Broadbent RS, Barker DP, Al-Sallami HS, Edmonds L, *et al.* Newborn Vitamin K Prophylaxis: A Historical Perspective to Understand Modern Barriers to Uptake. Hosp Pediatr 2019; 9:55-60

10. Sutor AH, von Kries R, Cornelissen EA, McNinch AW, Andrew M. Vitamin K deficiency bleeding (VKDB) in infancy. ISTH Pediatric/Perinatal Subcommittee. International Society on Thrombosis and Haemostasis. Thromb Haemost 1999; 81:456-461

11. von Kries R. Neonatal vitamin K prophylaxis: the Gordian knot still awaits untying. BMJ 1998; 316:161-162

12. Loughnan PM, McDougall PN, Balvin H, Doyle LW, Smith AL. Late onset haemorrhagic disease in premature infants who received intravenous vitamin K1. J Paediatr Child Health 1996; 32:268-269

SOCIEDADES CANARIAS DE PEDIATRÍA

Hematuria macroscópica en niños: cómo acertar con el diagnóstico. A propósito de un caso

Raquel Gómez Perera, Adrián Niembro Méndez, Fátima Fraga Bilbao, María Frías Álvarez Departamento de Pediatría, Hospital Universitario de Canarias, Tenerife

https://doi.org/10.63663/canped.2025.49.3.04

Resumen

Presentamos el caso de un niño de cuatro años con hematuria macroscópica persistente y disuria, sin fiebre ni signos sistémicos. La ecografía mostró engrosamiento de la pared vesical. Los urocultivos fueron negativos, y la PCR en orina fue positiva para CMV. La cistoscopia reveló una lesión eritematosa en la mucosa vesical y la biopsia mostró un infiltrado eosinofílico. Se plantean como diagnósticos diferenciales la cistitis eosinofílica y la cistitis viral por citomegalovirus, entidades poco frecuentes en edad pediátrica. Se revisan los criterios clínicos, pruebas complementarias y hallazgos histopatológicos que permiten diferenciarlas.

***Palabras clave*:** biopsia vesical, cistitis eosinofílica, cistitis viral, citomegalovirus, diagnóstico diferencial, hematuria macroscópica

Persistent hematuria in childhood: A diagnostic challenge between eosinophilic and viral cystitis

Abstract

We present the case of a 4-year-old boy with persistent gross hematuria and dysuria without fever or systemic signs. Ultrasound showed diffuse bladder wall thickening. Serial urine cultures were negative, and urine PCR was positive for cytomegalovirus (CMV). Cystoscopy revealed an erythematous bladder mucosal lesion; biopsy demonstrated a dense eosinophilic inflammatory infiltrate. The principal differential diagnoses included eosinophilic cystitis and CMV-associated cystitis. We discuss the clinical presentation, diagnostic workup—including imaging, urine microbiology and virology, cystoscopy, and histopathology—and therapeutic options. The case highlights the diagnostic challenge when features of allergic/inflammatory bladder disease and viral infection coexist in an immunocompetent child. Biopsy remains essential to establish the diagnosis; antiviral therapy and immunomodulatory treatment should be considered case-by-case based on clinical severity, histological findings, and virological load. Follow-up with nephrology/genetics is recommended because of concomitant renal cysts and family history suggestive of polycystic kidney disease.

Key words: bladder biopsy, eosinophilic cystitis, viral cystitis, cytomegalovirus, differential diagnosis, gross hematuria

Introducción

La hematuria macroscópica persistente en la infancia, en ausencia de infección urinaria, obliga a considerar causas menos comunes como la cistitis eosinofílica o las infecciones virales del tracto urinario[1,2]. La cistitis eosinofílica es una entidad rara caracterizada por infiltración eosinofílica de la pared vesical[3,4], mientras que la infección vesical por CMV es infrecuente en inmunocompetentes, pero puede presentarse de forma sintomática en niños[5,6]. Este caso clínico plantea el reto diagnósti-

co entre ambas patologías.

Caso clínico

Motivo de consulta: Hematuria macroscópica persistente.

Enfermedad actual: Niño de cuatro años con hematuria macroscópica de 6 días de evolución. Inicialmente terminal, progresó a hematuria total con coágulos milimétricos. Posteriormente presentó disuria intensa y polaquiuria. Se mantuvo afebril, sin dolor abdominal ni otros síntomas sistémicos. No había recibido antibióticos ni presentado infecciones recientes. Antecedentes personales: Tratado por escabiosis al inicio del cuadro. Madre con hematuria y antecedente de poliquistosis renal. No antecedentes familiares conocidos de enfermedades autoinmunes ni inmunodeficiencias.

Exploraciones complementarias destacadas:

- Urocultivos seriados: Negativos.
- Bioquímica de orina: Proteinuria en rango subnefrótico (0.4-3.2 mg/mg de creatinina), intensa hematuria.
- Ecografía vesical: Engrosamiento vesical difuso (hasta 3,3 mm), sin litiasis ni hidronefrosis. Quiste renal derecho.
- RMN vesical: Engrosamiento parcheado y nodular de la mucosa vesical, sin masas ni signos claros de neoplasia; sugerente de proceso inflamatorio/infeccioso.
- PCR en orina para CMV: Positiva con 102.045 copias/mL. El significado clínico de la detección de CMV en orina en pacientes inmunocompetentes es controvertido; valores altos pueden sugerir infección local o reactivación y deben interpretarse junto con la clínica y la histología[5,6]. A los cuatro meses presenta descenso en el número de copias de CMV en orina (15244 copias).
- Citología urinaria: Células uroteliales reactivas, sin atipias malignas.
- Cistoscopia: Mucosa vesical sin hallazgos relevantes salvo placa eritematosa en pared lateral derecha. Se toman biopsias vesicales.
- Serología de VIH negativas. IgG de CMV +, IgM -. Anatomía patológica (biopsia vesical): Mucosa con infiltrado inflamatorio linfoplasmocitario y numerosos eosinófilos (> 20/campo), edema y ectasia vascular. Cambios reactivos en el urotelio. Ausencia de mastocitos. Estos hallazgos son característicos de la cistitis eosinofílica y permiten establecer el diagnóstico histológico definitivo[3,4].

Diagnóstico diferencial planteado (tabla I): Cistitis eosinofílica, cistitis viral por CMV
Hallazgos adicionales: RMN renal con quistes renales bilaterales. Antecedente materno de poliquistosis renal. Sospecha de enfermedad poliquística.

Discusión

El caso presentado muestra una superposición de hallazgos sugestivos tanto de cistitis eosinofílica como de cistitis viral por CMV, dos causas poco frecuentes de hematuria macroscópica en pediatría. Dentro del diagnóstico diferencial de la cistitis eosinofílica en pediatría cabría mencionar las infecciones por adenovirus o BK virus que también pueden generar inflamación vesical con infiltrado mixto[7-12]. Otras causas menos frecuentes son los tumores vesicales (ej., rabdomiosarcoma, carcinoma urotelial) que pueden inducir inflamación secundaria con eosinófilos, aunque es excepcional.

Cistitis eosinofílica: entidad infrecuente en la infancia, caracterizada por síntomas urinarios irritativos (disuria, polaquiuria, hematuria), engrosamiento vesical y hallazgos histológicos de infiltrado eosinófilico. Su etiología se asocia a reacciones de hipersensibilidad, enfermedades alérgicas, infecciones o medicamentos. La eosinofilia periférica y la eosinofiluria son datos orientativos, aunque no siempre presentes. El diagnóstico se confirma con biopsia vesical; el tratamiento suele incluir corticoides y retirada de posibles agentes desencadenantes en casos relacionados con hipersensibilidad[3,4].

Cistitis viral por CMV: el citomegalovirus

rara vez afecta la vejiga en pacientes inmunocompetentes, pero puede causar cistitis hemorrágica con hallazgos similares. En inmunocompetentes, su identificación en orina puede representar una reactivación subclínica o una infección local. En este caso, la alta carga viral (≈1.0×10^5 copias/mL) en orina podría tener significado clínico, aunque no se acompañó de inclusiones virales características en la biopsia ni afectación sistémica; la decisión de tratamiento antivírico debe valorarse caso por caso y según evidencia y guías disponibles[5,6].

Hallazgos asociados: el hallazgo de un quiste renal en un niño con antecedente materno de poliquistosis renal plantea la sospecha de enfermedad poliquística autosómica dominante (ADPKD). Aunque suele debutar en la edad adulta, pueden observarse manifestaciones ecográficas en edades tempranas. Se recomienda seguimiento nefrológico y genético.
Juicio diagnóstico final: Cistitis eosinofílica con posible coinfección o reactivación vesical por CMV. Sospecha de enfermedad poliquística renal autosómica dominante (ADPKD).

Conclusión

Este caso clínico ilustra la complejidad del diagnóstico diferencial ante una hematuria persistente en la infancia. La coexistencia de hallazgos compatibles con cistitis eosinofílica e infección por CMV en un niño inmunocompetente obliga a una interpretación integradora. El tratamiento inicial se puede orientar según la gravedad del cuadro y la evolución clínica, reservando los antivirales o la inmunoterapia para casos refractarios o complicados. La biopsia vesical continúa siendo la prueba clave para orientar el manejo[3,5,7].

Bibliografía

1. Grupo de trabajo de la actualización de la Guía de Práctica Clínica sobre Infección del Tracto Urinario en la Población Pediátrica. Actualización de la guía de práctica clínica española sobre infección del tracto urinario en la población pediátrica. Síntesis de las recomendaciones sobre diagnóstico, tratamiento y seguimiento. An Pediatr (Barc) 2024; 101:132-144

2. Piñeiro Pérez R, Cilleruelo MJ, Ares JA, Baquero-Artigao F, Silva Rico JC, Velasco Zúñiga R, et al.; Grupo Colaborador de Infección Urinaria en Pediatría. Recomendaciones sobre el diagnóstico y tratamiento de la infección urinaria. An Pediatr (Barc) 2019; 90:400.e1-400.e9

3. Piedade C, Ramos M, Heitor F, Castro L, Ochoa de Castro A. Cistitis eosinofílica. Causa rara de disuria. An Pediatr (Barc). 2014; 80:e29-e30

4. Arboleda-Bustán JE, Reyes-Jurado P, Vicuña-Pozo MF, García-Andrade J, Toro-Arias ME. Eosinophilic cystitis in pediatric age. Case review / Cistitis eosinofílica en la edad pediátrica. Revisión de caso. Rev Mex Urol 2023; 83:1-6

Tabla I. Diagnóstico diferencial clínico e histológico

Característica	Cistitis eosinofílica	Cistitis por CMV
Edad habitual	Niños y adultos	Lactantes y niños inmunodeprimidos
Síntomas urinarios	Disuria, polaquiuria, hematuria	Hematuria, disuria
Urocultivo	Negativo	Negativo
Imagen vesical	Engrosamiento difuso o focal	Variable, puede imitar CE
Biopsia	Infiltrado eosinofílico denso	Inclusiones virales (no presentes)
PCR orina CMV	Negativa	Positiva (>10^5 copias/mL)
Tratamiento	Corticoides, retirada de alérgenos	Antivirales si inmunodeprimido

5. Alarcón Allen A, Baquero-Artigao F; Grupo de estudio de la infección por citomegalovirus de la Sociedad Española de Infectología Pediátrica. Revisión y recomendaciones sobre la prevención, diagnóstico y tratamiento de la infección posnatal por citomegalovirus. An Pediatr (Barc) 2011; 74:52.e1-52.e13

6. Baquero-Artigao F; Grupo de estudio de la infección congénita por citomegalovirus de la SEIP. Documento de consenso de la Sociedad Española de Infectología Pediátrica sobre el diagnóstico y el tratamiento de la infección congénita por citomegalovirus. An Pediatr (Barc) 2009; 71:535-547

7. García Vera C. Infecciones urinarias. Rev Pediatr Aten Primaria 2013; 15 (Suppl 23):71-80

8. Benítez Fuentes R, Jiménez San Emeterio J. Infección del tracto urinario. Pediatr Integr 2013; 17:402-411

9. Tejedor Saralegui N. Infecciones del tracto urinario en pediatría. Artículo monográfico. Rev San Invest 2022, Jan 11 [Internet]. Disponible en: https://revistasanitariadeinvestigacion.com/infecciones-del-tracto-urinario-en-pediatriaarticulo-monografico/ (consultado 15-ago-2025)

10. Molina-Cabañero JC. Manejo de la infección urinaria en urgencias. An Pediatr Contin 2011; 9:7-14

11. Subcommittee on Urinary Tract Infection; Steering Committee on Quality Improvement and Management. Urinary tract infection: clinical practice guideline for the diagnosis and management of the initial UTI in febrile infants and children 2–24 months. Pediatrics 2011; 128:595-610

12. National Institute for Health and Care Excellence (NICE). Urinary tract infection in under 16s: diagnosis and management (NG224). London: NICE; 2022

SOCIEDADES CANARIAS DE PEDIATRÍA

Trastorno del desarrollo intelectual con retraso del lenguaje, rasgos del espectro autista y dismorfismo facial (IDDSADF) asociado a variante en CNOT3 no descrita previamente. Primer caso publicado en España

José Luis Aparicio Sánchez[a], Manuel Rodríguez Lanza[a], Francisca Zapata Ramos[b], Guillermo Rizo Arregui[b], Antonio Jimena Márquez[a], Carles Salom Mendoza[a]. Servicios de Pediatría[a] y de Análisis Clínicos[b], Hospital Universitario Dr. José Molina Orosa, Lanzarote. España.

https://doi.org/10.63663/canped.2025.49.3.05

Resumen

Las encefalopatías del desarrollo asociadas a variantes en el gen *CNOT3* (OMIM #604910) constituyen una entidad genética emergente caracterizada por retraso psicomotor, discapacidad intelectual, alteraciones del lenguaje, rasgos del espectro autista, dismorfismo facial (IDDSADF) y, en ocasiones, epilepsia[1-4].

Presentamos el caso clínico de una paciente pediátrica portadora de una variante truncante en *CNOT3*, identificada mediante análisis del exoma clínico, cuya expresión fenotípica es compatible IDDSADF.

Hasta donde alcanza nuestro conocimiento, se trata del primer caso descrito en la literatura científica española, y la variante identificada no había sido previamente documentada a nivel mundial, ampliando así el espectro mutacional del gen CNOT3. lo que confiere un especial interés a este hallazgo para la comunidad pediátrica.
Realizamos, además, una revisión actualizada del síndrome asociado a *CNOT3*, con énfasis en sus aspectos clínicos, genéticos y orientaciones diagnósticas, que pueden facilitar su reconocimiento precoz.

Palabras clave: Informes de casos, trastornos del neurodesarrollo, trastornos del desarrollo del lenguaje, anomalías craneofaciales, mutación, secuenciación del exoma

Intellectual developmental disorder with speech delay, autism spectrum features, and facial dysmorphism (IDDSADF) associated with a previously undescribed CNOT3 variant. First published case in Spain

Abstract

Developmental encephalopathies associated with variants in the CNOT3 gene (OMIM #604910) represent an emerging genetic entity characterized by psychomotor delay, intellectual disability, language impairment, autism spectrum features, facial dysmorphism (IDDSADF), and, in some cases, epilepsy[1-4].

We present the clinical case of a pediatric patient carrying a truncating variant in CNOT3, identified through clinical exome analysis, whose phenotypic expression is consistent with IDDSADF.

To the best of our knowledge, this is the first case reported in the Spanish scientific literature, and the identified variant has not been previously documented worldwide, thereby expanding the known mutational spectrum and making this finding of particular interest to the pediatric community.
Additionally, we provide an updated review of the CNOT3-associated syndrome, emphasizing its clinical and genetic features, as well as diagnostic guidelines that may facilitate early recognition.

Keywords: case reports, neurodevelopmental disorders, language development disorders, craniofacial abnormalities, muta-

tion, exome sequencing

Caso clínico

Niña de dos años, sin antecedentes gestacionales ni perinatales de interés, con desarrollo psicomotor normal hasta los ocho meses, momento a partir del cual presenta regresión del lenguaje, estereotipias motoras, dificultad para la socialización, crisis de agitación psicomotriz y agresividad, ataxia, hipocinesia y bradicinesia. Presenta diariamente episodios paroxísticos en vigilia con mioclonías generalizadas, desviación ocular ascendente y desconexión, sin estado postcrítico, inicialmente interpretados como epilépticos. Sin embargo, tres vEEG seriados resultaron normales, sin correlación clínico-electrográfica de los eventos, y no hubo respuesta a valproato.

En la exploración física destaca un fenotipo sutilmente dismórfico (figura 1) con dientes pequeños y leve hipoplasia del esmalte, estrabismo convergente derecho, bradicinesia e hipocinesia marcadas sin rigidez ni temblor, amimia y ataxia con aumento de la base de sustentación durante la marcha.

La resonancia magnética cerebral mostró hipoplasia leve del cuerpo calloso. El cariotipo, cromosoma X frágil, aCGH y el estudio genético del síndrome de Rett fueron negativos. El análisis del exoma clínico identificó una variante truncante heterocigota patogénica en CNOT3: c.(894+1_895-1)_(1605+1_1606-1)del. no descrita previamente ni en bases de datos poblacionales (gnomAD v4.1.0) ni en la literatura clínica mundial, clasificada como patogénica según los criterios ACMG (PVS1, PS2,

Figura 1. Rasgos dismórficos: Frente amplia, labio superior fino, narina antevertida y columnela nasal un poco ancha (Reproducido con permiso de la familia)

PM2, PP3). Adicionalmente, se hallaron de manera incidental variantes de significado incierto, igualmente heterocigotas, en los genes SPECC1L, KIF5 y UCHL, sin relación aparente con la clínica de la niña.
La paciente está pendiente del resultado del estudio de segregación y actualmente sigue tratamiento con risperidona, con buena evolución conductual.

Discusión

Las primeras variantes patogénicas en *CNOT3* fueron descritas por Martin et al. en 2019[1] y, hasta la fecha, en la literatura mundial se han reportado 75 individuos pertenecientes a 62 familias con variantes patogénicas o probablemente patogénicas en el gen *CNOT3*. En una reciente revisión publicada por Engel en 2025, se describieron 51 casos, ampliando el espectro genotípico y fenotípico[3]. No hemos encontrado casos publicados previamente en España.

Desde el punto de vista clínico, el retraso en el desarrollo es la manifestación más constante, afectando al 100 % de los casos analizados. El lenguaje suele ser la habilidad más comprometida, siendo necesario el tratamiento logopédico en la mayoría de los casos. La discapacidad intelectual está presente en el 90 % de los individuos, usualmente en forma leve o moderada, aunque se han documentado casos severos. La variabilidad intra e interfamiliar en la gravedad del fenotipo apoya la hipótesis de que otros factores genéticos o epigenéticos modulan la expresión clínica[3,5].

El fenotipo dismórfico incluye con frecuencia frente amplia y prominente, hendiduras palpebrales ascendentes, columela prominente, narinas antevertidas y labio superior fino, rasgos que pueden facilitar el diagnóstico sindrómico en la consulta clínica[3].

En cuanto a las alteraciones conductuales, son comunes los trastornos del espectro autista (32 %), el TDAH (55 %) y otros problemas de conducta como agresividad, intolerancia a la frustración y alteraciones del sueño.

La epilepsia, se presenta en alrededor del 10-12 % de los casos. Generalmente tiene un inicio en la infancia o adolescencia y responde bien a fármacos antiepilépticos. Sin embargo, también se han reportado presentaciones más complejas, como síndrome de West. Cabe señalar que no todos los eventos paroxísticos observados son de origen epiléptico. Se han documentado episodios motores transitorios, mioclonías y desconexiones sin correlato electroencefalográfico, interpretables como manifestaciones no epilépticas del trastorno neurológico subyacente[4].

El gen CNOT3 codifica una subunidad del complejo CCR4-NOT implicado en la regulación de la transcripción, degradación de mRNA y reparación del ADN[1]. En la mayoría de los pacientes, las variantes son *de novo*, aunque también se han descrito casos con herencia autosómica dominante y mosaicismo parental. Esto tiene implicaciones relevantes para el asesoramiento genético, especialmente en familias con antecedentes de discapacidad intelectual. Se estima que el riesgo de recurrencia en estos casos podría ser mayor del 1 %[3].

Las variantes identificadas en CNOT3 incluyen mutaciones sin sentido, missense, variantes intrónicas, deleciones y duplicaciones. En el estudio de Engel et al., se documentaron 28 nuevas variantes, incluyendo una deleción de 12 exones. Las mutaciones missense se agrupan en los extremos N-terminal y C-terminal de la proteína, zonas funcionales claves en la interacción con otros componentes del complejo CCR4-NOT. Esta distribución sugiere un mecanismo de pérdida de función como base patogénica común[3].

Aunque inicialmente se pensó que las variantes truncantes podrían asociarse con un fenotipo más severo, los estudios recientes no han confirmado una correlación genotipo-fenotipo clara. En algunos casos familiares, el grado de afectación intelectual varía entre miembros con la misma variante, lo que refuerza la idea de que la severidad no depende exclusivamente del tipo de mutación[3].

Por otro lado, se ha postulado una posible asociación entre las variantes de CNOT3 y otras patologías sistémicas. En los gemelos chinos reportados por Lv et al., ambos desarrollaron espondilitis anquilosante, hallazgo no descrito previamente pero respaldado por estudios que vinculan ciertos polimorfismos en CNOT3 con esta enfer-

medad en poblaciones HLA-B27 positivas[6]. Igualmente, Lau describió en 2024 el caso de una paciente con un trastorno del neurodesarrollo relacionado con CNOT3 que presentó una dilatación aórtica progresiva, una manifestación tampoco descrita previamente[7].

En conclusión, las variantes en CNOT3 causan un trastorno del neurodesarrollo caracterizado por retraso psicomotor, discapacidad intelectual, alteraciones del lenguaje, trastornos del comportamiento y rasgos dismórficos. La epilepsia está presente en una minoría de los casos y suele responder al tratamiento. La caracterización genética precisa y el reconocimiento del fenotipo clínico son claves para el diagnóstico. Estudios funcionales futuros serán necesarios para comprender mejor los mecanismos moleculares implicados y mejorar la atención de estos pacientes.

Bibliografía

1. Martin R, Splitt M, Genevieve D, Aten E, Collins A, de Bie CI, et al. De novo variants in CNOT3 cause a variable neurodevelopmental disorder. Eur J Hum Genet. 2019;27:1677–1682.

2. Meyer R, Begemann M, Demuth S, Kraft F, Dey D, Schüler H, et al. Inherited cases of CNOT3-associated intellectual developmental disorder with speech delay, autism, and dysmorphic facies. Clin Genet. 2020;98:408–412.

3. Engel C, Rendek M, Assoumani J, Argilli E, Ariani F, Avice-Denizet AL, et al. Comprehensive analysis of CNOT3-related neurodevelopmental disorders: phenotypic and genotypic characterization. Eur J Hum Genet. 2025;33:989–996.

4. Lee CG, Kim HJ, Seol CA, Ki CS. Novel in-frame deletion CNOT3 variant in a family with intellectual developmental disorder with speech delay and dysmorphic facies. Neurol Genet. 2024;10:e200116.

5. Zhao P, Meng Q, Wan C, Lei T, Zhang L, Zhang X, et al. Clinical features of CNOT3-associated neurodevelopmental disorder in three Chinese patients. Neurogenetics. 2023;24:129–136.

6. Lv J, Ming WJ, Zheng Y, Xu S, Fang GL, Zhang Q, et al. A novel pathogenic variant in CNOT3 causing neurodevelopmental delay and epilepsy. Seizure. 2023;107:104–106.

7. Lau SHM, Jiin Ying L, Goh CYJ, Choo J, Chow C, Ling S, et al. Dilated aorta in CNOT3-related neurodevelopmental disorder: 'expanding' the phenotype. Clin Dysmorphol. 2024;33:176–182.

SOCIEDADES CANARIAS DE PEDIATRÍA

Elevación de 2-metilbutirilcarnitina en el cribado neonatal. Más allá de la acidemia isovalérica

Sara Manso Pérez, Marina Gutiérrez Vilar, Alejandra Pérez Rodríguez, Francisco Martínez Bugallo*, Isabel García Calcerreda*, Carmen Luz Marrero Pérez, Mónica Ruiz Pons. Servicios de Pediatría y *Sección de Genética y Enfermedades Metabólicas del Servicio de Análisis Clínicos. Hospital Universitario Nuestra Señora de Candelaria, Santa Cruz de Tenerife

https://doi.org/10.63663/canped.2025.49.3.06

Resumen

La 2-hidroxiisobutirilglucinuria (2MGB), también conocida como deficiencia de acil-CoA deshidrogenasa de cadena corta/ramificada (SBCADD), es un raro trastorno autosómico recesivo del metabolismo de los aminoácidos que afecta al catabolismo de la L-isoleucina. Está causada por mutaciones en el gen *ACADSB* y se caracteriza bioquímicamente por niveles elevados de 2-metilbutirilcarnitina (C5) y 2-metilbutirilglicina. El diagnóstico diferencial con acidemia isovalérica es esencial durante el cribado metabólico neonatal (CMN). Presentamos el caso de un recién nacido prematuro de 33+1 semanas de gestación, concebido mediante fertilización in vitro con donación de ovocitos, con restricción del crecimiento intrauterino y bajo peso al nacer (1490 g). El padre era un portador heterocigoto asintomático conocido de la variante patógena NM_001609.4:c.1159G>A (p.Glu387Lys) en el gen ACADSB. A los 16 días de vida, el CMN mostró niveles persistentemente elevados de C5-acilcarnitina. El paciente había presentado previamente hiperbilirrubinemia que requirió fototerapia. Un análisis metabólico adicional confirmó una excreción aumentada de 2-metilbutirilglicina (8 mmol/mol de creatinina), sin presencia de ácido isovalérico. El análisis genético identificó heterocigosidad compuesta para dos variantes probablemente patógenas en ACADSB (c.1159G>A; p.Glu387Lys y c.247A>G; p.Met83Val), una de ellas heredada del padre. Se inició tratamiento empírico con carnitina oral (75–100 mg/kg/día) y dieta con control proteico. Actualmente, el paciente recibe una dieta sin restricción proteica con suplementación de carnitina, mostrando un crecimiento y desarrollo neurológico normales. Este caso subraya la utilidad diagnóstica del cribado neonatal e ilustra la importancia de integrar los antecedentes familiares, el perfil bioquímico y los estudios moleculares en la identificación de enfermedades metabólicas raras. También destaca el papel de la suplementación con carnitina en la mejora del pronóstico, incluso sin restricción proteica.

Palabras clave: 2-hidroxiisobutirilglucinuria, deficiencia de acil-CoA deshidrogenasa de cadena corta/ramificada, cribado metabólico neonatal **a**minoacidopatía, suplementación con carnitina

Elevation of 2-methylbutyrylcarnitine in newborn screening. Beyond isovaleric acidemia

Abstract

2-Hydroxyisobutyrylglycinuria (2MGB), also known as short/branched-chain acyl-CoA dehydrogenase deficiency (SBCADD), is a rare autosomal recessive amino acid metabolism disorder affecting the catabolism of L-isoleucine. It is caused by mutations in the ACADSB gene and is biochemically characterized by elevated levels of 2-methylbutyrylcarnitine (C5) and 2-methylbutyrylglycine. Differential diagnosis with isovaleric acidemia is essential during newborn metabolic screening (NMS). We report the case of a premature infant born at 33+1 weeks of gestation via in vitro fertilization with oocyte donation, with intrauterine growth restriction and low birth weight (1490 g). The father was a known asymptomatic heterozygous carrier of the pathogenic variant NM_001609.4:c.1159G>A (p.Glu387Lys) in the ACADSB gene. At 16 days of life, NMS revealed persistently elevated C5-acylcarnitine. The patient had previously developed hyperbilirubinemia requiring phototherapy. Further metabolic analysis confirmed increased excretion of 2-methylbutyrylglycine (8 mmol/mol creatinine) in the absence of isovaleric acid. Genetic testing identified compound heterozygosity for two likely

pathogenic ACADSB variants (c.1159G>A; p.Glu387Lys and c.247A>G; p.Met83Val), one inherited from the father. Empiric treatment with oral carnitine (75–100 mg/kg/day) and a controlled-protein diet was initiated. The patient currently receives unrestricted protein intake with carnitine supplementation and shows normal growth and neurodevelopment. This case underscores the diagnostic utility of newborn screening and highlights the importance of integrating family history, biochemical profiling, and molecular testing in identifying rare metabolic disorders. It also illustrates the role of carnitine supplementation in improving outcomes, even without dietary protein restriction.

Key words: 2-Hydroxyisobutyrylglycinuria, short/branched-chain acyl-CoA dehydrogenase deficiency, newborn metabolic screening, aminoacidopathy, *c*arnitine supplementation

Introducción

La 2-hidroxiisobutirilglucinuria (2MGB), también conocida como deficiencia de acil-CoA deshidrogenasa de cadena corta/ramificada (SBCADD), es una aminoacidopatía relacionada con el metabolismo de la L-isoleucina, secundaria a mutaciones en el gen *ACADSB*. Se asocia con niveles elevados de 2-metilbutirilcarnitina (C5) y 2-metilbutirilglicina (figura 1) y requiere diagnóstico diferencial con la acidemia isovalérica durante el cribado metabólico neonatal (CMN). Presentamos el caso de un recién nacido diagnosticado mediante CMN.

Resumen del caso

Recién nacido prematuro de 33+1 semanas de gestación, concebido por fertilización in vitro con donación de ovocitos, presentó restricción del crecimiento intrauterino tipo I y bajo peso al nacer (1490 g). Un estudio genético paterno previo a la concepción identificó al padre como portador heterocigoto asintomático de una variante patógena en el gen ACADSB [NM_001609.4:c.1159G>A; p.(Glu387Lys)].

A los 16 días de vida, los resultados de la segunda y tercera muestras del CMN mostraron niveles elevados de C5-acilcarnitina (tabla I). El paciente había desarrollado previamente hiperbilirrubinemia, que requirió 24 horas de fototerapia (bilirrubina total máxima: 11,1 mg/dL). Los niveles elevados de acilcarnitina representaban una mezcla de isómeros de C5-carnitina: isovalérilcarnitina, 2-metilbutirilcarnitina y pivaloilcarniti-

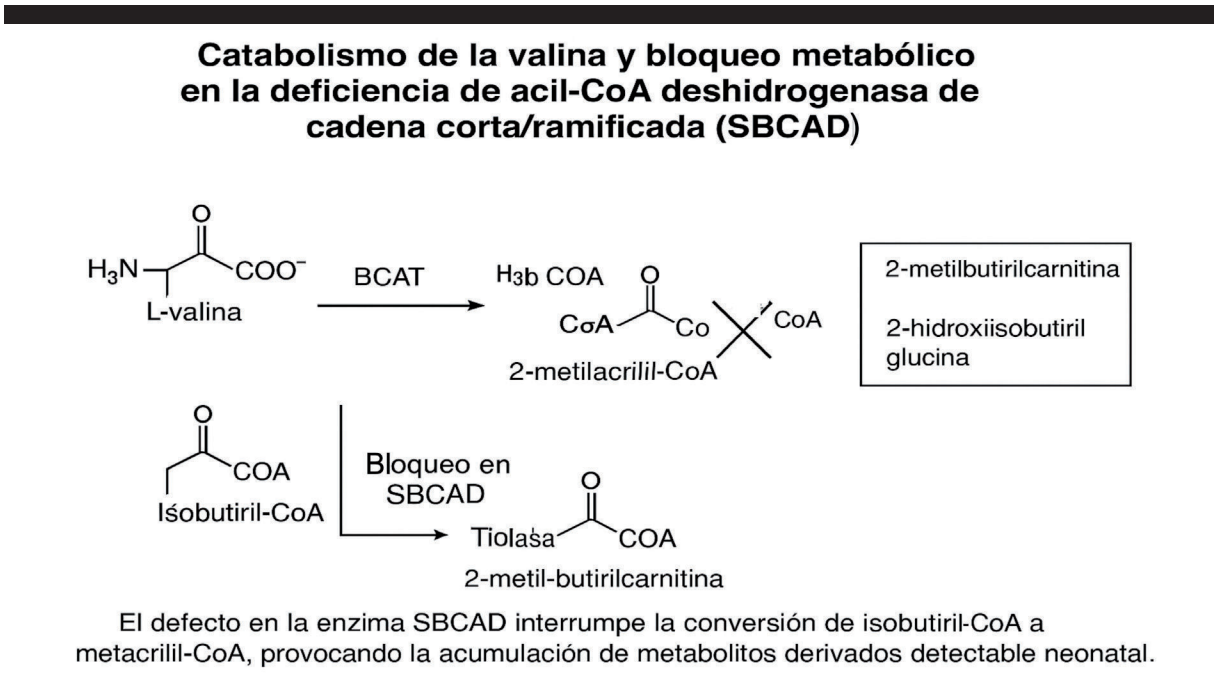

Figura 1. Ruta metabólica implicada en la 2-hidroxiisobutirilglucinuria (2MGB) (elaboración propia)

na. El diagnóstico diferencial entre acidemia isovalérica y 2MGB requiere el análisis de metabolitos adicionales como el ácido isovalérico y la 2-metilbutirilglicina.

Dado el resultado del CMN, tras descartar falsos positivos y considerar los antecedentes paternos, se realizó un estudio metabólico completo tanto al padre como al recién nacido. Se inició tratamiento empírico con carnitina a 80 mg/kg/día y dieta con control proteico. El análisis de macronutrientes de la leche materna reveló un contenido proteico de 1,05 g/100 ml y 53-78 kcal/100 ml.

El estudio metabólico del padre fue normal, mientras que el recién nacido mostró excreción urinaria elevada de 2-metilbutirilglicina (8 mmol/mol de creatinina) sin aumento de ácido isovalérico, y niveles persistentemente elevados de C5 (1.77 µmol/L). El análisis genético confirmó heterocigosidad compuesta para dos variantes probablemente patógenas en el gen ACADSB [NM_001609.4:c.1159G>A; p.(Glu387Lys) y NM_001609.4:c.247A>G; p.(Met83Val)], una de origen paterno.

La 2MGB es una condición rara en la población caucásica; la mayoría de los casos descritos ocurren en individuos de etnia Hmong. Evidencias recientes sugieren que la suplementación con carnitina mejora el desarrollo neurológico y previene manifestaciones clínicas, sin necesidad de restricción proteica.

Actualmente, el paciente sigue una dieta sin restricción de proteínas, con suplementación de carnitina (75–100 mg/kg/día), mostrando un crecimiento y desarrollo neurológico normales.

Discusión

El caso presentado destaca la complejidad diagnóstica de la deficiencia de acil-CoA deshidrogenasa de cadena corta/ramificada (SBCADD), caracterizada por niveles persistentemente elevados de C5 en el cribado neonatal, hallazgo que también puede observarse en la acidemia isovalérica. Por tanto, es necesario realizar análisis adicionales de metabolitos específicos como la 2-metilbutirilglicina o el ácido isovalérico para lograr un diagnóstico diferencial preciso[1].

Diversos estudios han demostrado que el cribado mediante espectrometría de masas en tándem ha facilitado la detección de múltiples casos de SBCADD, especialmente en poblaciones de alta incidencia como la etnia Hmong [2,3]. Sin embargo, también se han identificado pacientes asintomáticos en poblaciones no Hmong, como en Europa y Norteamérica[4,5].

La confirmación diagnóstica requiere estudios genéticos que demuestren variantes patógenas en el gen ACADSB. Este caso ilustra el valor del análisis genético dirigido, especialmente cuando existe antecedente familiar positivo. La identificación de variantes heterocigotas compuestas (una heredada del padre) permitió la confirmación diagnóstica[6].
En cuanto al pronóstico, la mayoría de los pacientes detectados en el cribado siguen una evolución clínica benigna, sin manifestaciones neurológicas ni metabólicas significativas durante el seguimiento[5,7,8.] Esta evolución favorable ha llevado a cuestionar la necesidad de intervenciones dietéticas estrictas, recomendándose en algunos casos un enfoque conservador

Tabla I. Valores de C5 y sus razones que por encima del percentil 99,5 (P99,5) sugieren un posible defecto en esa vía metabólica

Marcador	9 ddv	12 ddv	P99,5
C5 (µmol/L)	1,33	1,13	< 0,63 µmol/L
C5/C0 (µmol/L)	0,06	0,03	< 0,03 µmol/L
C5/C2 (µmol/L)	0,12	0,1	< 0,1 µmol/L
C5/C3 (µmol/L)	2,21	1,92	< 0,86 µmol/L

ddv: días de vida

basado en el seguimiento clínico y bioquímico[9]. No obstante, la expresión clínica puede ser variable se han descrito algunos pacientes con episodios intermitentes de letargia, hipotonía, vómitos o hipoglucemia desencadenados por situaciones de estrés catabólico, como infecciones o ayuno prolongado. En formas más infrecuentes, se han comunicado retraso del desarrollo psicomotor, convulsiones y acidosis metabólica leve o moderada, aunque sin un patrón clínico uniforme ni una clara correlación genotipo-fenotipo [7].

La suplementación con L-carnitina ha mostrado beneficios bioquímicos, mejorando los niveles de C5, aunque su impacto clínico directo aún no está claro. No obstante, en casos como este, su uso profiláctico parece razonable, especialmente durante la infancia[10].

Finalmente, este caso resalta la importancia de combinar el cribado neonatal, el estudio molecular y la evaluación clínica completa para identificar enfermedades metabólicas raras. Aunque la SBCADD suele tener un curso benigno, el seguimiento a largo plazo es esencial para prevenir complicaciones.

Conclusiones

El avance de las técnicas de reproducción asistida es valioso en el diagnóstico diferencial de enfermedades raras como los trastornos metabólicos.

Las pruebas genéticas preconcepcionales en los padres, aunque informativas, no garantizan la ausencia de enfermedades metabólicas en la descendencia.

Este caso destaca la importancia del cribado neonatal y un enfoque diagnóstico que considere los antecedentes familiares, los metabolitos específicos y el análisis genético dirigido.

Conflictos de interés

Los autores declaran no tener conflictos de interés.

Bibliografía

1. Madsen PP, Olpin SE, Andresen BS, et al. Short/branched-chain acyl-CoA dehydrogenase deficiency: a new inborn error of L-isoleucine metabolism. Am J Hum Genet 1999; 64:447–456.

2. Ensenauer R, Vockley J, Willard JM, et al. A common mutation is associated with a mild, potentially asymptomatic phenotype in short/branched-chain acyl-CoA dehydrogenase deficiency. Am J Hum Genet. 2003; 73:1128–1136.

3. Naylor EW, Chace DH, Hofman K, et al. Tandem mass spectrometry screening for metabolic disorders. Clin Chem 2001; 47:2067–2070.

4. Alfardan FM, Vockley J, Ensenauer R, et al. Characterization of new ACADSB gene sequence mutations and clinical implications in patients with 2-methylbutyrylglycinuria identified by newborn screening. Mol Genet Metab. 2010; 99:239–245.

5. Pena LD, Franks J, Chapman KA, et al. Natural history of individuals with short/branched-chain acyl-CoA dehydrogenase deficiency. Genet Med 2012; 14:741–747.

6. Van Maldegem BT, Duran M, Wanders RJ, et al. Clinical, biochemical, and genetic heterogeneity in short/branched-chain acyl-CoA dehydrogenase deficiency. J Inherit Metab Dis 2010; 33:507–511.

7. Nochi Z, Saikusa T, Hasegawa Y, et al. A nationwide survey of short/branched-chain acyl-CoA dehydrogenase deficiency in Japan. Mol Genet Metab Rep 2017; 13:55-60.

8. Angelini C, Federico A. Aminoacidopathies: clinical features and diagnosis. En: Physician's guide to the diagnosis, treatment, and follow-up of inherited metabolic diseases. Blau N, Duran M, Gibson KM, Dionisi-Vici C, eds. Springer 2014, pp. 107-114.

9. Chapman KA, Gramer G, Vockley J. Genetic and clinical heterogeneity in short/branched-chain acyl-CoA dehydrogenase deficiency: implications for newborn screening and treatment. Curr Opin Pediatr 2018; 30:775-781.

10. Sadat R, Bailey D, Hauser N, et al. Evaluation and long-term follow-up of short/branched-chain acyl-CoA dehydrogenase deficiency in a cohort of children identified by newborn screening. JIMD Rep 2015; 21:77-84.

Vólvulo intestinal neonatal por banda vascular y uraco persistente. Un caso raro con manejo quirúrgico integral

Diego Velasco Pino[1], Nataly Bravo Moreira[2] Carlos Olaya Bohorquez[3]. [1,3]Médico tratante del Servicio de Cirugía Pediátrica de alta complejidad [2]Médico tratante del Servicio de Neonatología Hospital del niño Dr. Francisco de Icaza Bustamante, Guayaquil, Ecuador

https://doi.org/10.63663/canped.2025.49.3.07

Resumen

Se presenta el caso de paciente neonato femenino, a término, de 22 días de vida, con distensión abdominal progresiva que limitaba la alimentación oral (máximo 5 cc. /toma). El examen físico mostró abdomen distendido, circulación colateral y defecto umbilical de 2 cm. La radiografía abdominal reveló imagen en "grano de café", sugestiva de vólvulo intestinal. Durante la cirugía se evidenció una banda vascular entre el mesenterio y la unión ileocecal, con asas intestinales edematizadas y distendidas, adenopatías mesentéricas, líquido inflamatorio citrino (20 cc.), apendicitis reactiva y persistencia de uraco. Se realizaron liberación de la banda, apendicectomía, exéresis de uraco con rafia vesical y venodisección. La evolución postoperatoria fue favorable, con distensión abdominal transitoria postprandial sin evidencia de obstrucción radiológica. Este caso resalta la importancia del diagnóstico temprano y del manejo quirúrgico integral en causas raras de vólvulo intestinal neonatal.

Palabras clave: neonato, vólvulo intestinal, persistencia de uraco, obstrucción intestinal, banda vascular congénita.

Neonatal intestinal volvulus due to vascular band and patent urachus. A rare case with comprehensive surgical management

Abstract

We present the case of a full-term female neonate, 22 days old, with progressive abdominal distension limiting oral intake (max. 5 mL per feed). Physical examination revealed a distended abdomen, prominent collateral circulation, and a 2 cm umbilical defect. Abdominal radiograph showed a "coffee bean" sign, suggestive of intestinal volvulus. Surgical exploration revealed a vascular band from the mesentery to the ileocecal junction, bowel loop distension and edema, mesenteric lymphadenopathy, citrine inflammatory fluid (20 mL), reactive appendicitis, and a patent urachus. Surgical management included band release, appendectomy, urachal excision with bladder repair, and venous dissection. Postoperative outcome was favorable, with transient postprandial distension but no radiological obstruction. This case highlights the importance of early diagnosis and comprehensive surgical management in rare causes of neonatal intestinal volvulus.

Keywords: Neonate, intestinal volvulus, persistence of urachus, intestinal obstruction, congenital vascular band.

Introducción

El vólvulo intestinal neonatal constituye una urgencia quirúrgica con riesgo vital, siendo responsable de una proporción significativa de las obstrucciones intestinales en el recién nacido por lo que su evolución depende del diagnóstico temprano y del tratamiento quirúrgico oportuno[1]. Aunque la malrotación intestinal es la causa más frecuente, se han descrito otras etiologías menos comunes como bandas congénitas, duplicaciones intestinales o anomalías vasculares que pueden ocasionar torsión intestinal sin evidencia de malrotación[2].

El diagnóstico suele basarse en la sospecha clínica y hallazgos imagenológicos como la clásica imagen en "grano de café" o el signo del "doble burbuja"[3,4], sin embargo; la identificación de causas raras, como las bandas vasculares congénitas, requiere

una exploración quirúrgica exhaustiva y conocimiento anatómico detallado[5,6].

La coexistencia de estas bandas con anomalías uracales es excepcional y está escasamente documentada en la literatura[7,8]. Esta combinación, como en el caso descrito, implica desafíos diagnósticos y terapéuticos considerables, especialmente en neonatos donde la reserva fisiológica intestinal es limitada[9].

Por lo tanto, este caso clínico aporta evidencia sobre la importancia de un abordaje integral, enfatizando la necesidad de correlacionar los hallazgos clínicos, imagenológicos y quirúrgicos para garantizar resultados favorables en patologías congénitas raras del tubo digestivo.

Caso clínico

Neonato femenino, 22 días, a término, sin antecedentes patológicos relevantes, con distensión abdominal progresiva y restricción de ingesta oral (5 cc/toma). Al examen físico se observó: abdomen distendido con patrón respiratorio restrictivo, circulación colateral marcada, palpación limitada por distensión y un defecto umbilical de 2 cm.

La radiografía de abdomen mostró una imagen en "grano de café" que es un signo radiológico característico de vólvulo intestinal (figura 1). Con lo expuesto, se decidió una exploración quirúrgica emergente, evidenciando los siguientes hallazgos quirúrgicos: una banda vascular hacia la unión ileocecal (figura 2), un apéndice cecal congestivo y adenitis mesentérica (figura 3) y persistencia de uraco (figura 4).

Por los hallazgos se realiza una liberación de la banda vascular, apendicectomía convencional, toma de ganglio mesentérico para biopsia, exéresis de uraco con rafia vesical y colocación de sonda Foley, adicional venodisección yugular derecha para disponer de un acceso vascular seguro.

Evolución

A los 10 días postquirúrgicos el paciente presenta una distensión abdominal postprandial sin evidencia de obstrucción radiológica, manejada como intolerancia alimentaria transitoria y con favorable evolución ulterior, con lo que egresa a domicilio

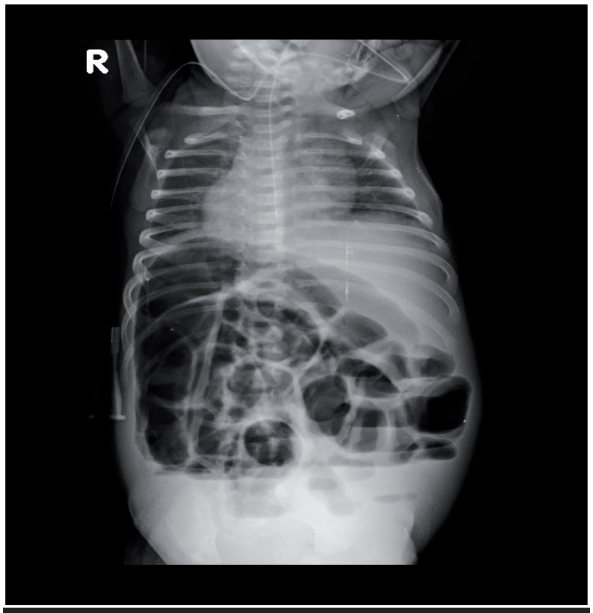

Figura 1. Radiografía de abdomen mostrando imagen en "grano de café". Signo radiológico característico de vólvulo intestinal

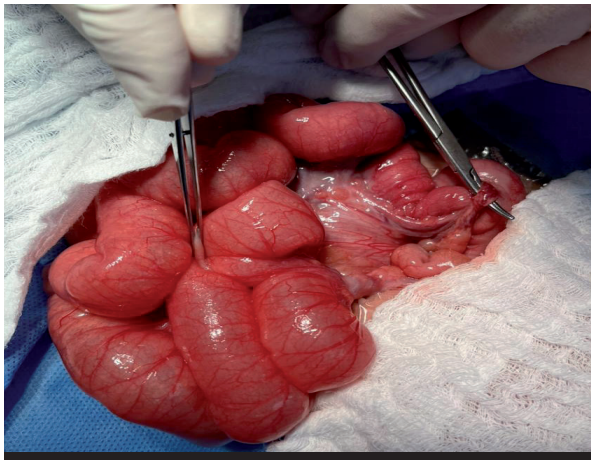

Figura 2. Banda vascular responsable del vólvulo intestinal

Figura 3. Apéndice cecal y ganglios mesentéricos reactivos.

para seguimiento por consulta externa.

Discusión

El vólvulo intestinal neonatal requiere un diagnóstico precoz y una intervención quirúrgica oportuna para prevenir necrosis y mortalidad intestinal[1,2]. Las causas más frecuentes son las malrotaciones, pero deben considerarse entidades poco comunes como las bandas vasculares congénitas, que representan un desafío diagnóstico por su presentación inespecífica[3,4].

Las imágenes radiológicas, especialmente la radiografía simple, continúan siendo una herramienta valiosa para identificar signos indirectos de obstrucción, aunque la correlación clínica es determinante[5,6]. La imagen en "grano de café" observada en este caso es un signo característico de vólvulo intestinal y su hallazgo debe motivar exploración quirúrgica inmediata[7].

Las bandas congénitas pueden producir obstrucción mecánica por compresión extrínseca o por torsión mesentérica, siendo una causa rara pero documentada en recién nacidos sin malrotación intestinal[8,9]. Estas estructuras anómalas pueden comprometer el flujo sanguíneo intestinal, provocando distensión, isquemia segmentaria o necrosis si el diagnóstico se retrasa[10,11].

En el caso presentado, la banda vascular unía el mesenterio con la unión ileocecal, generando obstrucción completa y distensión proximal. Además, se evidenció persistencia de uraco, anomalía congénita que representa un remanente del conducto alantoideo y que puede mantenerse permeable total o parcialmente[12,13]. Esta coexistencia es extremadamente rara, pero ha sido reportada en la literatura pediátrica y urológica[14,15].

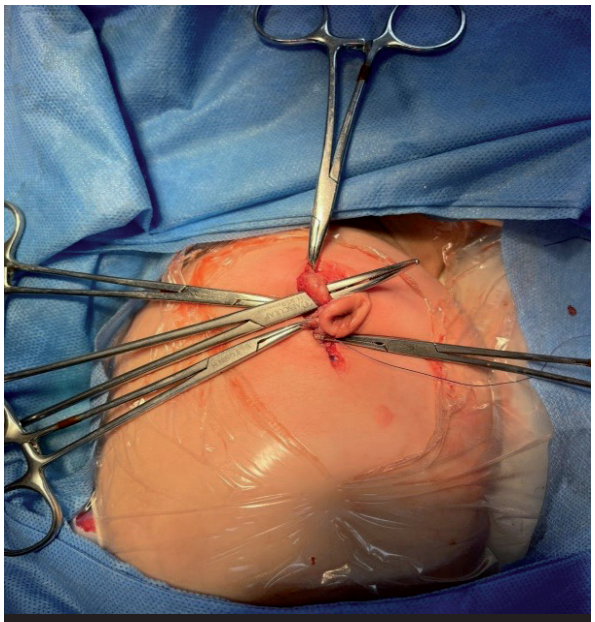

Figura 4. Visualización del uraco persistente

El abordaje quirúrgico debe orientarse a la resolución integral de ambas entidades: liberación de la banda, apendicectomía y exéresis del uraco con rafia vesical. Este enfoque combinado evita recurrencias, infecciones urinarias y complicaciones posteriores, además de permitir una recuperación intestinal completa[12–15].

La evolución postoperatoria satisfactoria observada en esta paciente confirma que la exploración meticulosa y el tratamiento quirúrgico simultáneo de las anomalías asociadas son claves para un resultado favorable.

Conclusiones

El vólvulo intestinal neonatal continúa siendo una urgencia quirúrgica de alto riesgo, en la que el diagnóstico precoz y la intervención oportuna son determinantes para evitar necrosis intestinal y reducir la mortalidad. Aunque la malrotación es la etiología predominante, este caso demuestra que deben considerarse causas infrecuentes como las bandas vasculares congénitas, capaces de generar obstrucción y compromiso vascular intestinal incluso en ausencia de malrotación evidente.

La coexistencia con persistencia de uraco constituye un hallazgo anatómico excepcional y clínicamente relevante, ya que puede modificar la planificación quirúrgica y aumentar el riesgo de adherencias o infecciones si no se trata en el mismo acto operatorio. En este contexto, la exploración quirúrgica minuciosa y la resolución integral de las anomalías asociadas -mediante liberación de la banda, apendicectomía y exéresis de uraco con rafia vesical- son estrategias que garantizan una recuperación completa y previenen recurrencias.

Este caso aporta evidencia sobre la necesidad de mantener un alto índice de sospecha clínica ante signos radiológicos sugestivos de vólvulo, enfatizando la impor-

tancia de una evaluación multidisciplinaria que integre al cirujano pediatra, radiólogo y neonatólogo. Además, refuerza que el éxito del tratamiento depende no solo del acto quirúrgico, sino también de un seguimiento posoperatorio estrecho, orientado a detectar precozmente complicaciones y asegurar la función intestinal normal.

En conclusión, las bandas vasculares congénitas asociadas a persistencia de uraco deben considerarse en el espectro de causas raras de obstrucción intestinal neonatal. Su identificación y manejo quirúrgico integral contribuyen a mejorar los desenlaces y amplían el conocimiento sobre el espectro de las malformaciones congénitas.

Bibliografia

1. Smith J, et al. Neonatal intestinal obstruction: Current concepts. J Pediatr Surg 2022; 57:789-795
2. Johnson P, et al. Neonatal abdominal emergencies: Surgical pearls. Clin Perinatol 2023; 50:301-315
3. Chen L, et al. Neonatal abdominal emergencies: Imaging review. Radiographics 2023; 43:412-428
4. Greenberg J, et al. Advances in neonatal intestinal surgery. Surg Clin North Am 2023; 103:689-70
5. Li X, et al. Intestinal volvulus without malrotation in neonates. Eur J Pediatr Surg 2021; 31:509-514
6. Torres C, et al. Pediatric intestinal obstruction: Surgical outcomes. World J Surg 2022; 461733-1741
7. Ahmed Y, et al. Intestinal volvulus in neonates: Case series and literature review. BMC Pediatr 2021; 21:432
8. Brown P, et al. Vascular bands causing neonatal volvulus: A rare etiology. Pediatr Surg Int 2021; 37:1153-1158
9. Zhao H, et al. Mesenteric adenitis in children: Clinical significance. Pediatr Surg Int 2022; 38:523-529
10. Patel N, et al. Neonatal intestinal ischemia: Diagnosis and management. J Pediatr Gastroenterol Nutr 2022; 75:112-118
11. Sanchez M, et al. Emergency surgery in neonatal intestinal volvulus. Ann Pediatr Surg 2023; 19:47
12. Martin R, et al. Neonatal surgery: Rare causes of bowel obstruction. Semin Pediatr Surg 2023; 32:151235
13. Wilson D, et al. Urachal remnants and associated complications in infants. J Urol 2021; 205:899-905
14. Wang Y, et al. Pediatric urachal anomalies: Surgical perspectives. Front Pediatr 2021; 9:722341
15. Kumar A, et al. Urachal anomalies in neonates: Diagnosis and management. J Neonatal Surg 2022; 11:22-29

SOCIEDADES CANARIAS DE PEDIATRÍA

Divertículo de Meckel doble como causa inusual de abdomen agudo obstructivo en un paciente pediátrico con trisomía 21

Diego Velasco Pino[1], Nataly Bravo Moreira[2] Carlos Olaya Bohorquez[3]. [1,3]Médico tratante del Servicio de Cirugía Pediátrica de alta complejidad [2]Médico tratante del Servicio de Neonatología Hospital del niño Dr. Francisco de Icaza Bustamante, Guayaquil, Ecuador

https://doi.org/10.63663/canped.2025.49.3.08

Resumen

Paciente masculino de ocho años con vómitos recurrentes, dolor abdominal tipo cólico y distensión abdominal, antecedentes de malformación anorectal operada y trisomía 21 no cardiopática. La radiografía de abdomen mostró niveles hidroaéreos. Transcurridas 48 horas y secundario a su deterioro clínico, se identificó abdomen agudo obstructivo. En laparotomía, se halló divertículo de Meckel doble, malrotación intestinal y síndrome adherencial severo. Se realizó resección yeyunal, ileostomía tipo Brooke y tratamiento quirúrgico integral, con evolución favorable. Este caso resalta la rareza y relevancia diagnóstica del divertículo de Meckel doble en urgencias pediátricas [1,2].

Palabras clave: Divertículo de Meckel doble, malrotación intestinal, obstrucción intestinal, vólvulo intestinal

Double Meckel's diverticulum as an unusual cause of acute obstructive abdomen in a pediatric patient with trisomy 21

Abstract

An 8-year-old male with Trisomy 21 and prior anorectal malformation repair presented with persistent vomiting, colicky abdominal pain, and distension. Imaging revealed air-fluid levels. After 48 h of deterioration, laparotomy revealed a double Meckel's diverticulum causing volvulus, severe adhesions, and malrotation. Y-shaped resection, Brooke ileostomy, adhesiolysis, and lavage were performed, with favorable outcome. This rare presentation underscores the diagnostic importance of double Meckel's diverticulum in pediatric acute abdomen[1,2]

Keywords: Double Meckel's diverticulum, intestinal malrotation, intestinal obstruction, intestinal volvulus

Introducción

El divertículo de Meckel es la anomalía congénita más frecuente del tracto gastrointestinal, con una prevalencia aproximada del 2 % en la población general[1], sin embargo; la presencia de un divertículo doble constituye un hallazgo extremadamente infrecuente, documentado en muy pocos reportes pediátricos[2].Su diagnóstico suele ser incidental, aunque en ocasiones puede presentarse como causa de abdomen agudo obstructivo.

En pacientes con trisomía 21, la incidencia de malformaciones gastrointestinales es mayor, y su asociación con malrotación y síndrome adherencial complica el abordaje clínico y quirúrgico[3],[4].

El objetivo de este reporte es describir un caso raro de divertículo de Meckel doble en un paciente pediátrico con antecedentes quirúrgicos y comorbilidad genética, destacando la importancia del diagnóstico y manejo oportunos.

Presentación del caso

Paciente masculino de ocho años, con trisomía 21 y antecedente de malformación anorectal corregida y cierre de colostomía hace 18 meses. Presentó cuadro de 6 horas de vómitos alimentarios y posteriormente líquidos (seis episodios), acompañado de dolor abdominal cólico generalizado de intensidad moderada, sin mejoría con metoclopramida.

Al examen físico: mucosas secas, abdomen

distendido y timpánico, ruidos hidroaéreos aumentados (+++), sin dificultad respiratoria, saturación 98 % al aire ambiente. En la radiografía abdominal se observaron niveles hidroaéreos.

A las 48 horas, se observó persistencia de los síntomas con deterioro clínico, ausencia de aire en ampolla rectal y silencio abdominal. Se decidió laparotomía exploradora, encontrando: síndrome adherencial severo (grado IV, Zuhlke), divertículo de Meckel doble de 10 cm y 7 cm de longitud, adherido a pared peritoneal, ocasionando vólvulo e hipoperfusión intestinal, malrotación intestinal tipo IA, defecto herniario interno, epiplón mayor isquémico y adenitis mesentérica múltiple (figura 1).

El procedimiento realizado fue adhesiolisis, resección yeyunal, anastomosis término-terminal, ileostomía tipo Brooke, lavado abdominal y drenaje tubular. La evolución posoperatoria fue favorable.

La pieza quirurgica y los cortes histológicos aparecen en en la figura 2.

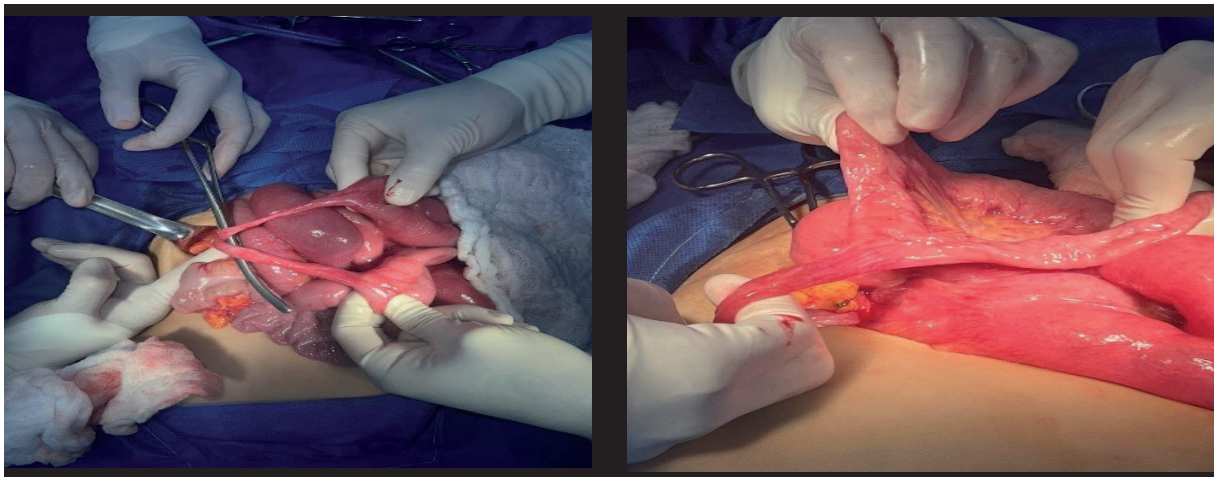

Figura 1. Divertículo de Meckel doble que provocan vólvulo con distensión de asas delgadas, sin compromiso isquémico. Pieza quirúrgica correspondiente a segmento de intestino delgado con divertículo de Meckel doble, imagen intraoperatoria

Figura 2. Pieza quirúrgica, y cortes histológicos

2.1 Pieza quirúrgica correspondiente a un segmento de intestino delgado con un divertículo de Meckel doble y apéndice cecal. Se observa una superficie serosa congestiva, de tonalidad violácea, con evidencia de compromiso vascular e isquemia. Tinción macroscópica natural, imagen intraoperatoria

2.2 Corte histológico de pared intestinal compatible con un divertículo de Meckel. Se observa una mucosa de tipo intestinal con vellosidades bien definidas, criptas de Lieberkühn y epitelio cilíndrico simple con células caliciformes. La lámina propia presenta un infiltrado inflamatorio mixto y congestión vascular leve. Tinción de hematoxilina-eosina (H&E), aumento 10x.

2.3 Tejido subseroso y mesentérico adyacente al divertículo de Meckel. Se evidencia una marcada congestión vascular, hemorragia intersticial difusa y necrosis grasa incipiente, hallazgos compatibles con un compromiso vascular agudo e isquemia asociada. Tinción de hematoxilina-eosina (H&E), aumento 10x

Discusión

La coexistencia de un divertículo de Meckel doble con malrotación intestinal y síndrome adherencial severo constituye un hallazgo quirúrgico excepcional[1]. La incidencia del divertículo de Meckel doble es extremadamente baja, con menos de veinte casos pediátricos descritos en la literatura[2]. En el paciente presentado, la localización anómala y las adherencias provocaron un vólvulo intestinal con compromiso vascular, una complicación que requiere resolución quirúrgica inmediata[3].

En pacientes con antecedentes de cirugías abdominales previas, el riesgo de obstrucción por adherencias es elevado; cuando este cuadro se asocia con anomalías congénitas como la malrotación intestinal, el pronóstico depende en gran medida de la rapidez del diagnóstico y del tratamiento quirúrgico oportuno[4,5]. Aunque la radiografía simple puede sugerir una obstrucción intestinal, el diagnóstico definitivo del divertículo doble suele establecerse durante la exploración quirúrgica, donde se identifican las variantes anatómicas y el grado de compromiso vascular[6].

En relación con la trisomía 21, se ha documentado una mayor predisposición a malformaciones gastrointestinales, incluyendo malrotación, atresias y enfermedad de Hirschsprung[7]. Si bien no se ha establecido una relación directa entre el síndrome de Down y el divertículo de Meckel doble, su coexistencia incrementa la complejidad del abordaje quirúrgico y demanda una planificación operatoria cuidadosa[8].

Este caso enfatiza tres aspectos esenciales para la práctica clínica pediátrica:

- Incluir variantes anatómicas raras, como el divertículo de Meckel doble, dentro del diagnóstico diferencial del abdomen agudo obstructivo[9].
- Priorizar la intervención quirúrgica temprana ante la sospecha de isquemia o compromiso vascular intestinal.
- Registrar y difundir estos casos clínicos, con el fin de contribuir al conocimiento quirúrgico pediátrico y favorecer una detección precoz en situaciones similares futuras[9].

Conclusiones

El divertículo de Meckel doble es una causa rara pero potencialmente grave de abdomen agudo obstructivo en pediatría. Su diagnóstico requiere un alto índice de sospecha, especialmente en pacientes con antecedentes quirúrgicos y malformaciones congénitas. La intervención quirúrgica precoz es determinante para un desenlace favorable. Este reporte contribuye a la literatura quirúrgica pediátrica al documentar una presentación infrecuente y su resolución exitosa.

Bibliografía

1. McDonald JS, Horst KK, Thacker PG, Thomas KB, Klinkner DB, Kolbe AB. Meckel diverticulum in the pediatric population: Patient presentation and performance of imaging in prospective diagnosis. Clin Imaging 2022; 91:37-44

2. Kaihlanen K, Phen C, Sengupta A, Diesen D, Fernandes NJ, Rojas I. Meckel's diverticulum: A challenging diagnosis. JPGN Rep 2024; 5:423-432

3. Ludwig K, De Bartolo D, Salerno A, Ingravallo G, Cazzato G, Giacometti C, et al. Congenital anomalies of the tubular gastrointestinal tract. Pathologica 2022; 114:40-54

4. Mushtaq N, Elwood E, Westwood E, Macdonald A, Saxena AK, Bretherton J. Intestinal malrotation and Meckel's diverticulitis in a 19-month-old boy. BJR Case Rep 2021; 8:20210127

5. Tang XB, Wang X, Ma Y, Bai YZ. Radiological and clinical characteristics of intussuscepted, inverting, and inverted Meckel's diverticulum: A case series. Eur J Radiol 2022; 157:110611

6. Acker SN, Ignacio R, Russell KW, Kelley-Quon L, Lofberg K, Lee J, et al. Western Pediatric Surgery Research Consortium. Utility of enteral contrast protocols in pediatric adhesive small bowel obstruction: A prospective multicenter observational study. Ann Surg 2025; 282:116-123

7. Zhang TT, Zhou XG, Cai P, Zhang RY, Zhu ZW. Comparison of clinical manifestations and immunoreactivities of Meckel's diver-

ticulum with and without gastric heteroplasia. Front Pediatr 2025; 13:1617214

8. Hernández JD, Valencia G, Girón F, García Sierra AM, Núñez-Rocha RE, Rodríguez LM, et al. Meckel's diverticulum: analysis of 27 cases in an adult population. Front Surg 2023; 10:1327545

9. Menéndez Goti LL, Garcia Godinez JP, Flores Olmos NL. F. Small bowel obstruction secondary to intussusception due to double Meckel's diverticulum: a case report. Int J Res Med Sci 2023; 11: 4201-4206

SOCIEDADES CANARIAS DE PEDIATRÍA

Nuestros autores hace 50 años. Comentarios al trabajo titulado Diagnóstico de la pielonefritis en la infancia.

Autor: Manuel Herrera Hernández. Artículo publicado en el Boletín de la Sociedad Canaria de Pediatría (1975; 9:109-120).

Víctor M. García Nieto. Director de Canarias Pediátrica

https://doi.org/10.63663/canped.2025.49.3.09

Hace 50 años, Manuel Herrera Hernández fundador del *Boletín de la Sociedad Canaria de Pediatría* publicó en la revista un artículo cuyo tema eran las pielonefritis de la infancia. El manuscrito era de contenido mixto, es decir, una revisión sobre el tema junto a la presentación de algunos datos de casuística propia[1]. Al parecer, el trabajo fue presentado en la Reunión Anual de la Asociación Española de Pediatría de 1974.

Al inicio, después de presentar la diferencia entre las nociones de pielonefritis y cistitis, el autor presentó lo que denominó *Causas predisponentes generales* en la que incluía las siguientes:

"

- Edad: período neonatal, primero y segundo año de la vida
- Sexo: más frecuentes en las niñas, excepto en el recién nacido
- Herencia: déficit inmunitarios, malformaciones?
- Constitución: diátesis exudativo-linfática y alérgica
- Condiciones anatomofisiológicas del aparato urinario infantil
- Estado inmunitario
- Infecciones agudas respiratorias, intestinales, eruptivas
- Trastornos metabólicos graves
- Malnutrición

"

Algunas de estas causas predisponentes son difíciles de aceptar en la actualidad como la *diátesis exudativo-linfática y alérgica* o la asociación *con Infecciones agudas respiratorias, intestinales, eruptivas.*

A continuación, se incluía una segunda tabla que incluía un concepto poco claro, el de *Factores fijadores de infección*, a saber: invasión masiva de gérmenes en aparato urinario (sic), trauma local -maniobras exploratorias (cateterismo, etc.) -, pérdida momentánea de la capacidad defensiva de la mucosa urinaria, orina pH neutro".

El autor continuaba con el siguiente párrafo.

> "Existen causas favorecedoras locales que afectan a los órganos genitales externos y la región perianal, facilitando la contaminación uretrovesical las malformaciones, las infecciones (bacterias, hongos, etc.), las oxiuriasìs, el uso de jabones irritantes, los cuerpos extraños y la masturbación".

En la tercera tabla se reseñaban las *causas favorecedoras de cronicidad* en las que se incluían las siguientes:

"

- Tratamiento incorrecto de una piuria aguda
- Malformaciones del aparato urinario
- Reflujo vesicoureteral idiopátìco
- Atonía pielocalicilar
- Residuo postmiccional
- Litiasis urinaria
- Síndrome de carencia de anticuerpos
- Neutropenias

- Enfermedad renal previa: nefrosis, tubulopatías, tumores, tuberculosìs

- Focos sépticos: orofaríngeos, apendiculares

”

La lectura de los contenidos de esas tablas muestra la dificultad existente durante mucho tiempo acerca de la comprensión de las causas y la fisiopatología de las infecciones de las vías urinarias (IVU). En esas tablas aparecen factores aceptados que se asocian con IVU y otros que no lo son.

El trabajo del Dr. Herrera es un buen pretexto para revisar los conocimientos sobre el tema que se fueron adquiriendo durante las dos terceras partes del siglo pasado hasta el momento en que dicho autor publicó su artículo en el Boletín. No obstante, la mayoría de estas nuevas adquisiciones tardaron en ser aceptadas.

Para empezar, es oportuno recordar que algunos tratados de pediatría aparecidos en las primeras décadas del siglo XX no contenían ningún capítulo dedicado a las IVU[2].

En el tratado de pediatría de Bernardo Bendix -1913- ya se distinguía, según los resultados necrópsicos, entre pielitis y pielocistitis y se mencionaba el *Bacterium coli* como agente causal de acuerdo con los estudios de Escherich, Finkelstein y Trummp. No obstante, en el apartado de profilaxis podían leerse párrafos como éste:

> "Se evitarán los enfriamientos y se prohibirá al niño que vaya con los pies descalzos y que se siente en el pavimento ó en piedras frías. Se suprimirá el uso de la mostaza y de otros condimentos, se tendrá mucha prudencia en la aplicación de sinapismos; se procurará de un modo esmerado la limpieza de los órganos genitales y, sobre todo, cuando se limpie al niño de pecho después de la defecación, no se le restregará el ano de abajo arriba, sino en sentido contrario"[3].

La prueba de los nitritos (1929)

Es poco conocido que uno de los primeros adelantos diagnósticos en el diagnostico de IVU fue la positividad de la reacción de los nitritos. Ciertas bacterias transforman los nitratos de la orina en nitritos. El origen de la prueba fue la búsqueda de un método sencillo utilizado por el Servicio de Salud de la ciudad de Nueva York para demostrar si el agua de consumo humano estaba contaminada[4].

Fisiopatología de las infecciones urinarias (1959-1963)

En la *Harvard Medical School* de Boston, en 1959, se dio el primer paso en el conocimiento de la fisiopatología de las infecciones urinarias. Vivaldi et al. demostraron que la multiplicación de bacterias *Proteus vulgaris* dentro de la vejiga puede conducir a una infección ascendente del tracto urinario por la propagación de bacterias en los uréteres y la invasión de los riñones[5].

Unos años después, el mismo Grupo demostró que se podía producir una pielonefritis retrógrada en ratas mediante la estrategia de usar anticuerpos fluorescentes con los que se podía investigar tanto las infecciones causadas por *Escherichia coli*[6] como las producidas por *Proteus mirabilis* y *Proteus vulgaris*[7]. En este último estudio, después de la inoculación intravesical de *Proteus mirabilis* se observó que “los organismos aparecieron en los riñones 24 a 48 horas después de la inyección vesical, que primero invadieron la pelvis y que la infección afectó la médula y la corteza renales por continuidad a través del intersticio y los túbulos. La infección fue generalmente bilateral pero desigual en ambos riñones. Los animales supervivientes desarrollaron pielonefritis crónica activa con persistencia de bacterias y de evidencia morfológica de pielonefritis durante al menos 13 meses después del inicio de la infección. La pielonefritis crónica también fue bilateral y desigual y se asoció con una cicatrización suficientemente extendida como para producir atrofia unilateral. Dos figuras basadas en ese trabajo firmado por Cotran, Vivaldi et al.[7] se han reproducido en un artículo sobre el tema publicado previamente en esta revista[8]. La infección crónica se asociaba a menudo con uremia (insuficiencia renal). Los cálculos renales y vesicales estaban presentes en la mayoría de los animales con enfermedad crónica. Los anticuerpos fluorescentes indicaron que el antígeno bacteriano persistió en el parénquima renal después de la proliferación bacteriana inicial. Después de la etapa aguda, los cuerpos bacterianos recono-

cibles se limitaron a situarse en la pelvis y a algunos abscesos ocasionales; sin embargo, cantidades variables del antígeno bacteriano estuvieron presente en algunas cicatrices renales durante períodos de hasta 13 meses"[7].

Los términos pielonefritis crónica y nefropatía de reflujo (1954-1973)

A principios de los años 50 a pesar de disponerse ya de las sulfamidas y la penicilina[9] en muchos países, se observó que muchas IVU de vías altas se acompañaban de lesiones renales permanentes, deterioro de la función renal, insuficiencia renal terminal y muerte[10]. Estas lesiones han recibido varias denominaciones en los últimos decenios. El primer nombre empleado fue el de "pielonefritis crónica"[11,12] -1954-. Se trata de un término difícil de comprender en la actualidad. En necropsias de pacientes, sobre todo niños, fallecidos después de padecer una pielonefritis aguda[13,14] -1956, 1957- y en animales de experimentación con IVU inducidas[7,15] -1959, 1963-, como ya se ha indicado más arriba, se observaba la persistencia de bacterias en el parénquima renal junto a zonas de fibrosis y de desaparición de glomérulos. Este hecho insólito y no mencionado expresamente en la actualidad, podría explicar la recurrencia de algunos de casos de IVU y atribuirse a la ausencia de antibióticos eficaces disponibles y a la difícil llegada de esos fármacos a las zonas inflamadas que, más tarde, dejarían cicatrices en las zonas de parénquima renal destruido[12]. Entre 1959 y 1965 se pudo disponer de la sulfonamida[16], la ampicilina[17], la cefalotina[18] y el acido nalidixico[19].

Ante la posibilidad de muerte y uremia, se instauró la profilaxis farmacológica prolongada[20]. En los niños con reflujo vesicoureteral (RVU), la eventual "profilaxis" era la intervención quirúrgica anti-reflujo indicada en todos los niños con cualquier grado de RVU[21].

A finales de los años 60 del pasado siglo se enfatizó acerca de la relación entre pielonefritis crónica y RVU[22,23]. De ahí, se derivó el uso del término "nefropatia de reflujo".

Las cicatrices no son causadas por el RVU. La cicatriz es una consecuencia de la inflamación bacteriana (1959). *Nefropatia cicatrizal* (2010)

Los artículos de Shapiro et al. publicados a finales de la década de los años 50 del pasado siglo demostraron de forma clara que la pielonefritis experimental inducida en ratas causaba una inflamación que devenía en fibrosis y perdida de zonas de parénquima renal[15,24]. Esos autores inocularon por vía intracardiaca cepas de *Escherichia coli*, *Proteus morganii* y *Streptococcus zymogenes*, en ausencia de RVU. Sorprendentemente, observaron que las lesiones residuales renales eran diferentes según el tipo de bacteria inoculada. Así, observaron que la infección causada por *Escherichia coli* era autolimitada, pero con lesiones residuales crónicas. Por otra parte, *Proteus morganii* producía una marcada destrucción renal, formación de cálculos e hidronefrosis. El comportamiento virulento distinto de los tres tipos bacterianos puede explicarse por poseer propiedades antigénicas distintas, es decir, con una capacidad diferente de adherencia a los receptores de las fimbrias existentes en el urotelio y el tejido renal.

Hoy en día es sabido que en la mayoría de los casos de IVU, los gérmenes de la flora intestinal del paciente penetran en el tracto urinario a través de la uretra. En condiciones normales, un pequeño número de bacterias alcanza la vejiga pero estos organismos pueden ser eliminados por el vaciamiento vesical y los mecanismos de defensa del huésped. Cuando existen alteraciones del flujo urinario o debido a la propia capacidad de adherencia de los microorganismos, puede ocurrir que este mecanismo de lavado sea inefectivo. Para causar síntomas la bacteria debe interactuar con el urotelio de forma que exista una respuesta inflamatoria. En el riñón, siguiendo a la respuesta inflamatoria inicial, existen factores bacterianos y del huésped que determinarán la formación o no de fibrosis y de cicatrices.

A partir de esos estudios pioneros y otros posteriores, se considera que una cicatriz expresa la pérdida de tejido cortical renal que se produce en el contexto del conflicto que se establece en la corteza renal entre

las bacterias y el sistema inmunitario del huésped, independientemente de la existencia o no de hiperpresión en la vía urinaria o de RVU.

Por ello, se instigó a sustituir el término *nefropatía de reflujo* por el de *nefropatía cicatrizal* o *cicatrices renales adquiridas* (*acquired renal scarring*)[25], aunque se sigue usando el primero de ellos en muchos manuscritos. No obstante, con este término quedaban minusvaloradas las lesiones congénitas (displasia, hipodisplasia) que pueden estar asociadas a RVU y que se han denominado *nefropatía congénita por reflujo* (*congenital reflux nephropathy*)[25,26]. Nuestro Grupo, en 2022, propuso que las lesiones residuales congénitas y adquiridas que permanecen después de la curación de los casos de RVU deberían denominarse *nefropatía displásico-cicatrizal,* en vez del habitual y poco concreto *nefropatía de reflujo*[27].

El RVU no es la causa de las infecciones urinarias (1964-1995)

La idea de que el RVU es la causa de las infecciones urinarias, está muy extendida en la comunidad médica. Muchos niños con RVU se intervienen quirúrgicamente "para intentar evitar que padezcan nuevas infecciones". Este concepto se basa en que la mayoría de las IVU son ascendentes. Las bacterias que alcanzan la vejiga desde la uretra, no son evacuadas completamente después de cada micción puesto que, en presencia de RVU, se reintegran, de nuevo, a la vejiga. No obstante, ese concepto no explica el motivo por el que las bacterias en los casos de RVU irrumpen en la vejiga. Se ha publicado que la frecuencia de IVU desciende después de la corrección quirúrgica del RVU. Esto, sin embargo, no demuestra inequívocamente los efectos beneficiosos de la cirugía, puesto que la incidencia de IVU también se reduce con el paso del tiempo, también, en los niños no intervenidos.

En los tiempos en que no se efectuaba la profilaxis antibiótica, Kunin et al. estudiaron un grupo de pacientes entre 5 y 19 años afectos de IVU recidivantes, con o sin RVU. La recurrencia de infección urinaria fue más alta, incluso, en los niños sin RVU[28]. En 1969, Govan y Palmer revisaron la incidencia de IVU en dos grupos de pacientes, el primero integrado por niños con RVU corregido quirúrgicamente y el segundo por pacientes sin RVU. Pues bien, la incidencia de IVU recurrentes fue similar en ambos grupos[29]. El concepto de que el RVU no es, en sí mismo, la causa de las IVU se apoya en otras dos observaciones. En primer lugar, el hecho de que el 75 % de los hermanos de pacientes con RVU son portadores de esta malformación y no padecen infección. En segundo lugar, la observación repetida de que mujeres que en la infancia fueron diagnosticadas de RVU, en los embarazos tienen una incidencia significativamente superior de IVU en relación con un grupo control[30].

Volvamos ahora al artículo del Dr. Manuel Herrera en relación con los métodos de recogida de orina en lactantes y sus llamativas figuras: “1. Para la toma a la mitad de la micción se coloca el niño boca abajo y se estimula mediante el reflejo espinal de *Pérez*; la micción espontanea se presenta a los cinco minutos y se recoge en un recipiente estéril" (figura 1). "2. Método con el receptáculo adherido: el colector de orina es una bolsa de plástico con una abertura redonda, rodeada por una superficie adherente para pegar a la piel. La orina se puede colectar con una taza de pájaros (sic) en

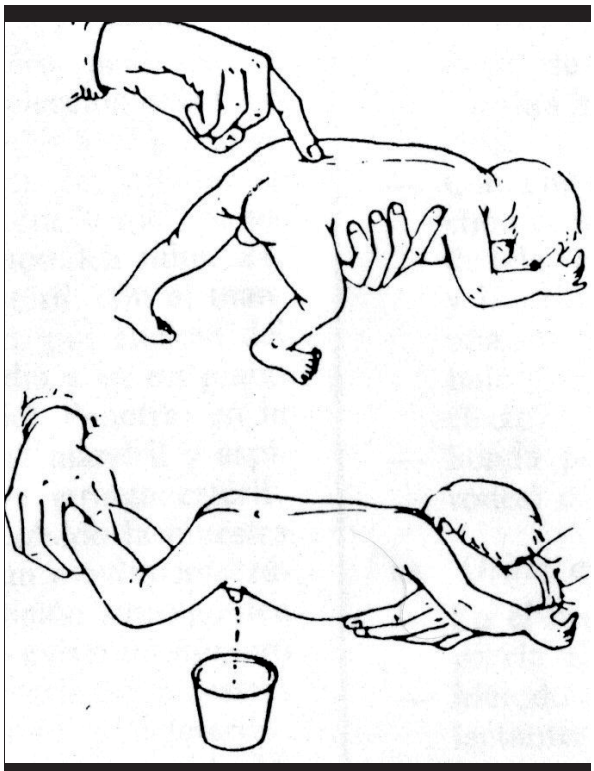

Figura 1. "Toma de la orina a la mitad de la micción, según el método de Boehm y Haynes (*Kempe y Silver*)”

las niñas" (figura 2) "o un tubo de ensayo en los niños" (figuras 3 y 4). El autor citaba, además, el "método de la orina limpia" en mitad de la micción en niños con control de esfínteres, "el cateterismo de la vejiga urinaria" y la "aspiración vesical percutánea suprapúbica".

En la figura 5, el autor reprodujo las bacterias encontradas en 61 urocultivos realizados.

¿Porque las infecciones urinarias son causadas más frecuentemente por Escherichia coli y, en cambio, los procesos faríngoamigdalares por Estreptococo pyogenes? La adherencia bacteriana (1974)

Un año antes de que se publicara el artículo del Dr. Herrera, Ellen y Gibbons que trabajaban en el *Forsyth Dental Center* de Boston dieron un paso importantísimo en el conocimiento de la adherencia bacteriana y de los tropismos de distintas bacterias por distintos tejidos.

Cuando se expusieron diversos tejidos de rata a mezclas de una cepa virulenta de *Estreptococo pyogenes* y otra enteropatógena de *Escherichia coli*, las proporciones relativas de las dos cepas patógenas recuperadas de las superficies mucosas difirieron según los sitios estudiados. Se encontró que las células de *Estreptococo pyogenes* se adhieren en proporciones más elevadas que las células de *Escherichia coli* a las superficies mucosas de la lengua de la rata, mientras que en la vejiga urinaria, sus afinidades se invierten. Estos datos indicaron que la adherencia bacteriana está influenciada por la especificidad de las superficies bacterianas y epiteliales, y sugerían que la adherencia puede influir en los tropismos tisulares de las bacterias patógenas[31]. Poco después, al menos en el campo de las IVU, vendría el reconocimiento de los receptores celulares específicos para algún componente localizado en la superficie de las bacterias.

Epílogo

Las fimbrias (o pili) de *Escherichia coli* fueron observadas y descritas detalladamente gracias al desarrollo y la aplicación del microscopio electrónico, lo que permitió visualizar su estructura y función en la década de los años 50 del siglo pasado[32].

Solo tres años después de que se publicara el artículo que hemos rememorado, Catharina Svanborg Edén y Hans Hansson de la Universidad de Göteborg -Suecia-, sugirieron en 1978 que las fimbrias de la bacteria *Escherichia coli* son las responsables de la capacidad bacteriana para unirse a las células uroepiteliales humanas. El calentamiento que distorsionaba las fimbrias así como el lavado con centrifugación repetida, causaron una disminución paralela

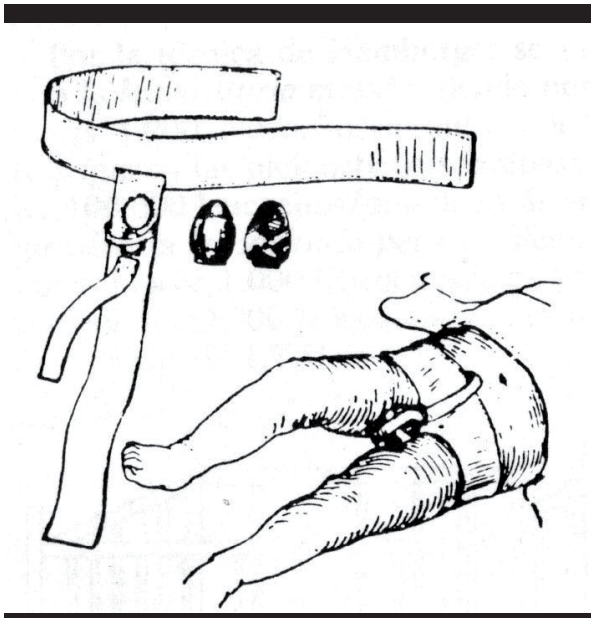

Figura 2. "Obtención de la orina en lactantes del sexo femenino empleando una tacita de pájaros"

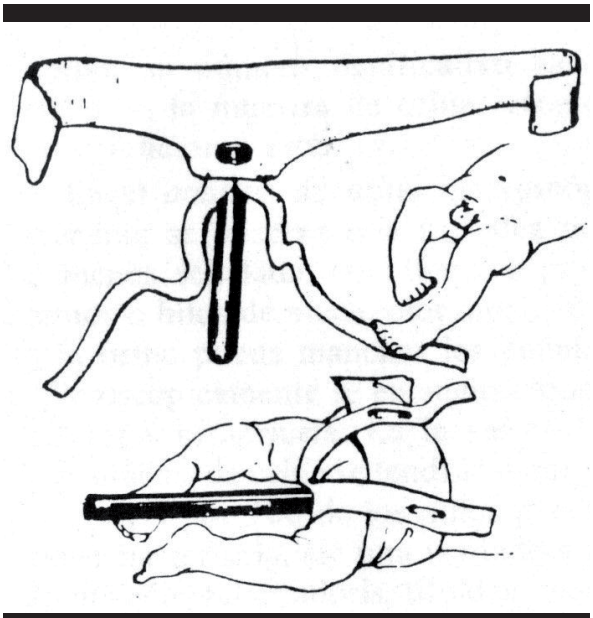

Figura 3. "Obtención de la orina en un lactante del sexo masculino (etapa I)"

de su capacidad de adherencia[33].

Poco después, Catharina Svanborg Edén y Hakon Leffler demostaron que los glucoesfingolípidos existentes en las células epiteliales del tracto urinario humano eran los receptores a los que se adhieren las fimbrias que existen en la superficie bacteriana[34]. El mismo Grupo, poco después, demostró que la mayoría de las cepas de *E. coli* patógenas (81 %) se unían al receptor glucoesfingolípido globotetraosilceramida, que estaba presente asimismo en los hematíes[35].

Bibliografía

1. Herrera Hernández M. Diagnóstico de la pielonefritis en la infancia. Boletín de la Sociedad Canaria de Pediatría 1975; 9:109-120

2. Apert E. Manual de enfermedades de los niños, ed esp. Barcelona: Casa Editorial P. Salvat 1917

3. Bendix B. Pielitis y pielonefritis. En: Tratado de las enfermedades de los niños, es esp. Barcelona: Manuel Marín, Editor 1913, pp. 581-588

4. Hyman A, Mann LT. The nitrite reaction as an indicator of urinary infection. J Urol 1929; 22:521-526

5. Vivaldi E, Cotran R, Zangwill DP, Kass EH. Ascending infection as a mechanism in the pathogenesis of experimental non-obstructive pyelonephritis. Proc Soc Exptl Biol Med 1959; 102:242-244

6. Cotran RS, Thrupp LD, Hajj SN, Zangwill DP, Vivaldi E, Kass EH. Retrograde E. coli pyelonephritis in the rat: a bacteriologic, pathologic, and fluorescent antibody study. J Lab Clin Med 1963; 61:987-1004

7. Cotran RS, Vivaldi E, Zangwill DP, Kass EH. Retrograde Proteus pyelonephritis in rats. Bacteriologic, pathologic and fluorescent-antibody studies. Am J Pathol 1963; 43:1-31

8. García Nieto VM, González Díaz I, Moraleda Mesa T, Tejera Carreño P, Luis Yanes MI. Los artículos clave en la historia del conocimiento de las infecciones urinarias en el ser humano. I. Las bacterias. Can Pediatr 2019; 43:226-233

9. Cortese G. Variazioni della virulenza della E. coli relativamente alla sensibilità ad alcuni antibiotic. G Ital Chir 1950; 6:371-376

10. Steele RE, Leadbetter GW, Crawford JD. Prognosis of childhood urinary- tract infection. The current status of patients hospitalised between 1940 and 1950. N Engl J Med 1963; 269:883-889

Figura 4. "Obtención de la orina en un lactante del sexo masculino (etapa II)"

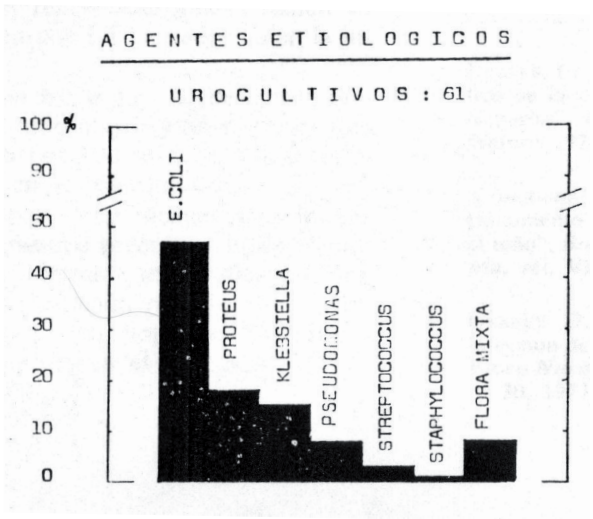

Figura 5. "Agentes etiológicos"

11. Stansfeld JM, Webb JK. A plea for the longer treatment of chronic pyelonephritis in children. Br Med J 1954; 1:616-618

12. Sommers SC, Gonick HC, Kalmanson GM, Guze LB. Pathogenesis of chronic pyelonephritis. II. Effect of repetitive infection. Am J Pathol 1964; 45:729-739

13. Brainerd HD, Cecil LM. Observations on the pathogenesis, course and treatment of nonobstructive pyelonephritis. Ann Intern Med 1956; 45:232-241

14. Kleeman CR, Epstein FH. An illustrative case of chronic pyelonephritis with persistently hypotonic urine. Am J Med 1957; 23:488-492

15. Braude AI, Shapiro AP, Siemienski J. Hematogenous pyelonephritis in rats. III. Relationship of bacterial species to the pathogenesis of acute pyelonephritis. J Bacteriol 1959; 77:270-280

16. Ivanyi J. Uber die Behandlung der akuten pyelonephritis mit sulfonamiden (Euvernil). Med Klin 1959; 54:221-222.

17. Ayliffe GA. Ampicillin inactivation and sensitivity of coliform bacilli. J Gen Microbiol 1963; 30:339-348

18. Chang TW, Weinstein L. In vitro biological activity of cephalothin. J Bacteriol 1963; 85:1022-1027

19. Reese L. Nalidixic acid (Neggram) in the treatment of urinary infections. Can Med Assoc J 1965; 92:394-397

20. Normand IC, Smellie JM. Prolonged maintenance chemotherapy in the management of urinary infection in childhood. Br Med J 1965; 1:1023-1026

21. Politano VA, Leadbetter WF. An operative technique for the correction of vesicoureteral reflux. J Urol 1958; 79:932-941

22. Hodson CJ, Edwards D. Chronic pyelonephritis and vesico-ureteric reflux. Clin Radiol 1969; 11:219-231

23. Bailey RR. The relationship of vesico-ureteric reflux to urinary tract infection and chronic pyelonephritis-reflux nephropathy. Clin Nephrol 1973; 1:132-141

24. Shapiro AP, Braude AI, Siemienski J. Hematogenous pyelonephritis in rats. IV. Relationship of bacterial species to the pathogenesis and sequelae of chronic pyelonephritis. J Clin Invest 1959; 38:1228-1240

25. Peters C, Rushton HG. Vesicoureteral reflux associated renal damage: congenital reflux nehropathy and acquired renal scarring. J Urol 2010; 184:265-273

26. Hiraoka M, Hori C, Tsukahara H, Kasuga K, Ishihara Y, Sudo M. Congenitally small kidneys with reflux as a common cause of nephropathy in boys. Kidney Int 1997; 52:811-816

27. García Nieto VM, Monge Zamorano M, Antón Hernández L, Luis Yanes MI, Tejera Carreño P, Moraleda Mesa T. Reflux nephropathy and scarring nephropathy: So close and yet so different. An Pediatr (Engl Ed) 2022; 97:40-47.

28. Kunin CM, Deutscher R, Paquin A Jr. Urinary tract infection in school children: an epidemiological, clinical, and laboratory study. Medicine (Baltimore) 1964; 43:91-130

29. Govan DE, Palmer JM. Urinary tract infection in children. The influence of successful antireflux operation in morbidity from infection. Pediatrics 1969; 44:677-684

30. Mansfield JT, Snow BW, Cartwright PC, Wadsworth K. Complications of pregnancy in women after childhood reimplantation for vesicoureteral reflux: an update with 25 years of follow-up. J Urol 1995; 154:787-790

31. Ellen RP, Gibbons RJ. Parameters affecting the adherence and tissue tropisms of Streptococcus pyogenes. Infect Immun 1974; 9:85-91

32. Duguid JP, Smith IW, Dempster G, Edmunds PN. Non-flagellar filamentous appendages (fimbriae) and haemagglutinating activity in Bacterium coli. J

Pathol Bacteriol 1955; 70:335-348

33. Edén CS, Hansson HA. Escherichia coli pili as possible mediators of attachment to human urinary tract epithelial cells. Infect Immun 1978; 21:229-237

34. Edén CS, Leffler H. Glycosphingolipids of human urinary tract epithelial cells as possible receptors for adhering Escherichia coli bacteria. Scand J Infect Dis Suppl 1980; Suppl 24:144-147

35. Leffler H, Svanborg-Edén C. Glycolipid receptors for uropathogenic Escherichia coli on human erythrocytes and uroepithelial cells. Infect Immun 1981; 34:920-929

SOCIEDADES CANARIAS DE PEDIATRÍA

Las publicaciones de nuestros autores hace 30 años. Actividades de la Sociedad (1995)

Víctor M. García Nieto, Director de *Canarias Pediátrica*

https://doi.org/10.63663/canped.2025.49.3.10

La escasez publicista de años previos fue suplida por la edición de dieciséis artículos publicados en 1995 por parte de pediatras y cirujanos pediátricos canarios o por médicos no pediatras que desarrollaban su labor en las Islas y cuyos originales tenían un tema total o parcialmente pediátrico. Nueve trabajos procedían de Gran Canaria y los restantes de Tenerife.

Las entidades pediátricas que más originales publicaron ese año fueron el Servicio de Cirugía Pediátrica del Hospital Materno Infantil Las Palmas de Gran Canaria y el Departamento de Pediatría del Hospital Universitario Nuestra Señora de Candelaria.

Los servicios no pediátricos cuyos trabajos se han recogido en esta revisión fueron los Servicios de Cirugía Torácica y Urología del Hospital Universitario Nuestra Señora del Pino de Las Palmas de Gran Canaria y los Departamentos de Otorrinolaringología de la Universidad de La Laguna y de Oftalmología del Hospital Las Américas de Tenerife. Además, publicaron sendos artículos la Dirección Territorial de Salud de Las Palmas y la Unidad Docente de Medicina Familiar y Comunitaria del Hospital Nuestra Señora de Candelaria.

Cuatro manuscritos aparecieron en revistas internacionales, a saber, *European Journal of Pediatric Surgery*, *The Annals of Thoracic Surgery*, *Acta Oto-Laryngologica* y *Acta Ophthalmologica Scandinavica.*

Las revistas pediátricas nacionales receptoras de trabajos fueron *Cirugía Pediátrica* (n= 4) y *Revista Española de Pediatría* (n=1) y las no pediátricas nacionales fueron *Atención Primaria* (n= 2), *Archivos de Bronconeumología, Actas Urológicas Españolas, Archivos Españoles de Urología, Nefrología* y *la Revista Española de Enfermedades Metabólicas Óseas* (REEMO).

Los trabajos fueron los siguientes:

Uroz-Tristán J, Sanchís Solera L, Benítez del Rosario J, Martínes Sopena J, Alonso Jiménez L, López-Pinto J, García Urgellés X. Tratamiento quirúrgico de las estenosis laringotraqueales en la infancia. Cir Pediatr 1995; 8:68-71.

Uroz-Tristán J, Alonso Jiménez L, Arteaga García R, Sanchís Solera L, Peña Quintana L, Esteban Calvo JC, Morón Sainz de Casas A, García Urgelles X, García-Anguiano Duque F, de la Iglesias Iñigo S. Opciones quirúrgicas en el tratamiento del síndrome de intestino corto con pérdida de la válvula ileocecal. Válvula intestinal, desdoblamiento intestinal. Cir Pediatr 1995; 8:76-80.

Uroz Tristán J, Gracía Urgellés X, Santana Ramírez R, Cruz Benavi. Tratamiento neonatal de la enfermedad de hirschsprung mediante la técnica de Duhamel-Martin. Cir Pediatr 1995; 8:142-144.

Tristán JU, Gracía Urgellés X, Wiehoff Neumann A, Hernández Briz Estévez Rosas S, Ruiz MP, Pavcovich Calvo FM. Malformación adenomatoidea quística multilobular bilateral. Cir Pediatr 1995; 8:167-169.

Uroz Tristan J, Poenaru D, Martinez Lagares F, Leclerc S, Sanchis Solera L. Selective splenic artery embolization or use of polyglycolic acid mesh in children with severe splenic trauma. Eur J Pediatr Surg 1995; 5:310-312.

Freixinet J, López L, Rodríguez de Castro F, Hussein M, Quevedo S, Hermosa MJ. Neumotórax espontáneo primario. Estudio retrospectivo sobre 495 casos. Arch Bronconeumol 1995; 31:276-279 (recogía pacientes con una edad a partir de doce años).

Freixinet J, Varela A, Lopez Rivero L, Caminero JA, Rodríguez de Castro F, Serrano A. Surgical treatment of childhood mediastinal tuberculous lymphadenitis. Ann Thorac Surg 1995; 59:644-646 (niños de dos meses a tres años).

Rapariz M, Salinas J. Síndrome de micción no coordinada. Nuevos aspectos de un viejo problema. Actas Urol Esp 1995; 19:261-280 (media de edad 11,9 años).

Bello Luján LM, Gasco Campaña F. La infección tuberculosa en la provincia de Las Palmas (1990-1993). Aten Primaria 1995; 15:509-514.

García Nieto V, Monge Zamorano M, Sánchez Almeida E, García García M, Castro Díaz D. Polaquiuria e hipercalciuria idiopática de la infancia. Arch Esp Urol 1995; 48:1017-1020.

Fernández MV, García-Nieto V, Oliva C, Calvo E. Osteoporosis idiopática juvenil. Utilidad del tratamiento conjunto con calcitonina y tiazidas. REEMO 1995; 4:20-22.

García Nieto V, Cerrudo R, García Marrero A, Monge M, González Díaz JP, González Espinosa C. Relación entre los niveles de osteocalcina y el contenido mineral óseo en niños diagnosticados de hipercalciuria idiopática. Nefrología 1995; 15:273-277.

García Nieto VM. Bibliografía española sobre hiperfosfatasemia transitoria de la infancia. Rev Esp Pediatr 1995; 51:218-219.

Cabrera de León A, Pérez Méndez LI, Real Valcárcel E, Cairo Rojas C, Navarro Brito E, Borges Alamo C, Almeida González D, Navío García A. Participación materna para mejorar la efectividad de la educación dietética en la infancia. Aten Primaria 1995; 15:162-167.

Campos Bañales ME, Pérez Piñero B, Rivero J, Ruíz Casal E, López Aguado D. Histological structure of the vocal fold in the human larynx. Acta Otolaryngol 1995; 115:701-704.

Fernández GR, Muñoz FJ, Padron C, Muñoz M. Microphthalmos, facial capillary hemangioma and Dandy-Walker malformation. Acta Ophthalmol Scand 1995; 73:173-175.

XXIV Reunión Anual Conjunta de la Sociedad Canaria de Pediatría

Tuvo lugar en la isla de la Gomera en junio/julio de 1995 (figura 1). Se celebraron dos Mesas Redondas, un taller y se dictaron dos conferencias (figura 2).

La primera Mesa Redonda versó sobre «Patología infecciosa y política antibiótica en pediatría». Los ponentes fueron Beatriz Pérez Gorricho (Avances terapéuticos en enfermedades infecciosas), Francisco García Martín (Calendario vacunal. Presente y futuro de las vacunas) y Ludvik Drobnic Drazem (Política de antibióticos en el Hospital).

El tema de la segunda Mesa Redonda fue «Tratamiento antimicrobiano según síndromes clínicos». En este caso, los ponentes fueron Federico Argüelles Martín (Infección por *Helicobacter pylori* en el niño), Jorge E. Gómez Sirvent (Tratamiento actual del sida infantil), Eduardo Doménech Martínez (La infección en el recién nacido y lactante pequeño), B. Lafarga (Antimicrobianos en las infecciones respiratorias) y Víctor M. García Nieto (Infección de vías

Figura 1. Portada del programa de la XXIV Reunión Conjunta de la Sociedad Canaria de Pediatría

urinarias. Generalidades y tratamiento).
El taller titulado «Técnicas rápidas para el diagnóstico microbiológico en pediatría» fue impartido por Agustín González García, miembro del Hospital Universitario Nuestra Señora de Candelaria.

Rafael Jiménez González, catedrático de pediatría de La Facultad de Medicina de Barcelona, ofreció la plática «Neumonías atípicas». Por su parte, Francisco Prandi Farrás dictó la conferencia de clausura titulada «Los gozos y las sombras de la adolescencia».

En cuanto a las veinte comunicaciones orales, catorce estuvieron firmadas por miembros del Hospital Nuestra Señora de Candelaria de Santa Cruz de Tenerife y las otras seis por médicos del Hospital Materno-Infantil de Las Palmas.

El Premio Dr. Luis Manchado patrocinado por la firma JSP, fue otorgado de modo

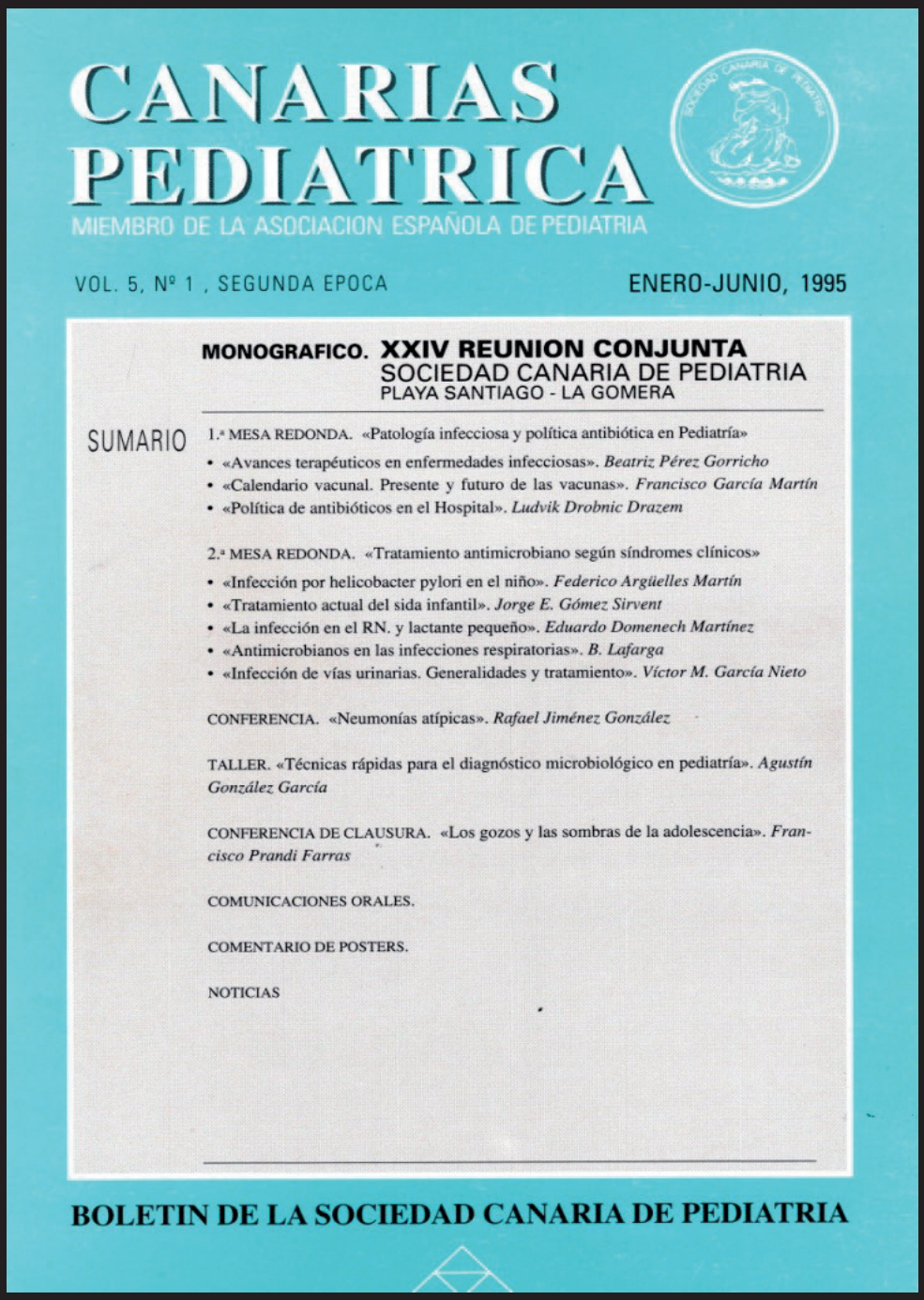

CANARIAS PEDIATRICA

MIEMBRO DE LA ASOCIACION ESPAÑOLA DE PEDIATRIA

VOL. 5, Nº 1 , SEGUNDA EPOCA — ENERO-JUNIO, 1995

MONOGRAFICO. XXIV REUNION CONJUNTA
SOCIEDAD CANARIA DE PEDIATRIA
PLAYA SANTIAGO - LA GOMERA

SUMARIO

1.ª MESA REDONDA. «Patología infecciosa y política antibiótica en Pediatría»
- «Avances terapéuticos en enfermedades infecciosas». *Beatriz Pérez Gorricho*
- «Calendario vacunal. Presente y futuro de las vacunas». *Francisco García Martín*
- «Política de antibióticos en el Hospital». *Ludvik Drobnic Drazem*

2.ª MESA REDONDA. «Tratamiento antimicrobiano según síndromes clínicos»
- «Infección por helicobacter pylori en el niño». *Federico Argüelles Martín*
- «Tratamiento actual del sida infantil». *Jorge E. Gómez Sirvent*
- «La infección en el RN. y lactante pequeño». *Eduardo Domenech Martínez*
- «Antimicrobianos en las infecciones respiratorias». *B. Lafarga*
- «Infección de vías urinarias. Generalidades y tratamiento». *Víctor M. García Nieto*

CONFERENCIA. «Neumonías atípicas». *Rafael Jiménez González*

TALLER. «Técnicas rápidas para el diagnóstico microbiológico en pediatría». *Agustín González García*

CONFERENCIA DE CLAUSURA. «Los gozos y las sombras de la adolescencia». *Francisco Prandi Farras*

COMUNICACIONES ORALES.

COMENTARIO DE POSTERS.

NOTICIAS

BOLETIN DE LA SOCIEDAD CANARIA DE PEDIATRIA

Figura 2. Portada de la revista *Canarias Pediátrica* en la que se publicaron los resúmenes de las ponencias y comunicaciones presentadas en la XXIV Reunión

compartido a los dos siguientes trabajos y autores:

- «Enfermedades de las cadenas respiratorias y otras citopatías mitocondriales», cuyos autores eran Mónica Ruiz Pons, María Rosario Duque Fernández, Celina Hernández Rodríguez, Eva Civantos Fuentes, Emesto Pérez González, Luis Ortigosa del Castillo, María Reyes Armas Sánchez, Santiago López Mendoza, Antonio Perera Molinero, Jesús Llabrés Olmo y Raúl Trujillo Armas.

- «Estudio del metabolismo de calcio, zinc, cobre, cromo, magnesio y selenio en una serie de niños sometidos a tratamiento con hormona de crecimiento humana recombinante» que estaba firmado por Mariana Sitjar de Togores Álvarez, Ildefonso Rodríguez Rodríguez, Víctor M. García Nieto, Eduardo Domenech Martínez, José Enrique García Hernández, Mercedes Muros de Fuentes y Candelaria León López.

- "La beca de investigación anual, convocada por la Sección de Tenerife de la Sociedad Canaria de Pediatría en su tercera edición, con el patrocinio del Cabildo Insular de Tenerife, Danone, J.S.P. y Nestlé S. A., fue otorgada a la Dra. María del Valle Fernández González, para ampliar su formación en neumología infantil y técnicas de endoscopia respiratoria".

- Por segundo año consecutivo, el Premio Diego M. Guigou y Costa de Nutrición Infantil patrocinado por Nestlé S. A., quedó desierto.

SOCIEDADES CANARIAS DE PEDIATRÍA

La Sociedad Canaria de Pediatría inaugura el curso 2025-2026 con un acto académico en el Colegio de Médicos de Santa Cruz de Tenerife

Margarita Monge Zamorano

El pasado viernes 10 de octubre, la Sociedad Canaria de Pediatría de Santa Cruz de Tenerife celebró el acto de apertura del curso 2025-2026 en el Colegio de Médicos de la capital tinerfeña, reuniendo a profesionales, especialistas y miembros de la comunidad pediátrica en una jornada dedicada al reconocimiento, la formación y el intercambio científico.

El evento comenzó con las palabras de bienvenida de la presidenta de la Sociedad, Dra. Macarena González que fueron seguidas por la lectura de la memoria de actividades científicas del último curso, presentada por el Dr. Javier Fernández Sarabia.

A continuación, se paso a la entrega de las Becas "Dr. Eduardo Machado" a los médicos residentes de cuarto año de Pediatría, un reconocimiento al esfuerzo y la proyección de las nuevas generaciones. Recibieron las becas las doctoras Alejandra Díaz García, Raquel Gómez Perera, Laura Castro Rodríguez y Oihane Pareja Malcorra.

El premio de investigación Dr. Diego M Guigou y Costa 2025 fue otorgado a los Dres. Álvaro Martín Rivada y Mercedes Murray Hurtado, pediatras de la sección de Nutrición del Hospital Universitario de Canarias por el trabajo: "Estudio de la fuerza muscular mediante dinamometría manual en pacientes pediátricos con obesidad" (figura 1)

Asimismo, se llevó a cabo el nombramiento del Dr. Víctor Alberto Pérez Candela como Socio de Honor 2025 en homenaje a su trayectoria profesional y contribución a la pediatría canaria. Su presentación estuvo a cargo del Dr. Víctor García Nieto.

La conferencia inaugural, patrocinada por la empresa Sanofi, estuvo a cargo de la Dra. Cristina Ontoria Betancort, pediatra del Hospital Universitario Nuestra Señora de Candelaria, bajo el título *"El nuevo paradigma de la diabetes tipo 1"* (figura 3).

A continuación, el grupo *Alma trío* ofreció un espléndido concierto, que como viene siendo tradición finalizó con *el Arroró* de los *Cantos Canarios* de *Teobaldo Power.*

El acto concluyó con un cóctel en la terraza del Colegio de Médicos, un espacio para el reencuentro y el intercambio entre colegas, en un ambiente de camaradería y compromiso con el futuro de la salud infantil en Canarias.

La Sociedad Canaria de Pediatría de Santa Cruz de Tenerife reafirma, con este inicio de curso, su compromiso con la formación continuada, la divulgación científica y la mejora constante de la atención pediátrica en las islas (figura 4).

Figura 1. Álvaro Martín Rivada recibe de manos de la presidenta de la Sociedad el Premio de Investigación Dr. Diego M. Guigou y Costa 2025

Figura 2. De izquierda a derecha, Judith Mesa Fumero, vicepresidenta de la Sociedad, Macarena González Cruz, presidenta, Víctor Pérez Candela y Víctor M. García Nieto

Figura 3. Cristina Ontoria Betancort, ponente de la conferencia inaugural

Figura 4. Asistentes al acto

Normas de publicación

CANARIAS PEDIÁTRICA es el órgano de expresión fundamental de las Sociedades Canarias de Pediatría. Por ello, además de difundir las actividades de las Sociedades, pretende ser portavoz de la inquietud científica y de la problemática sanitaria pediátrica a nivel de la Comunidad Autónoma Canaria

Presentación y estructura de los trabajos

Preparación del manuscrito

El texto de los artículos observacionales y experimentales se estructurará habitualmente en las siguientes secciones: Introducción, Métodos, Resultado y Discusión.

En artículos extensos resulta conveniente la utilización de subapartados para mayor claridad del contenido.

Otro tipo de artículos, con casos clínicos, revisiones y editoriales pueden precisar una estructura distinta, que dependerán del contenido.

Para artículos originales se recomienda que la extensión de texto no supere las 3.000 palabras y el número de citas bibliográficas no sea superior a 40. Se admitirán un máximo de 8 figuras y/o tablas. Es recomendable que el número de firmantes no sea superior a seis.

Para notas clínicas se recomienda que la extensión máxima del texto sea de 1.500 palabras y el número de citas bibliográficas no sea superior a 20. Se admitirán un máximo de 4 figuras y/o tableas. Es recomendable que el número de firmantes no sea superior a cinco.

Página Titular

En la Página Titular deberá figurar la siguiente información:

- Título del artículo. Deberá ser lo más explícito y conciso posible, pero incluyendo en el mismo toda la información que maximice la sensibilidad y especificidad en su recuperación a través de búsqueda electrónica.
- Nombres de los autores y sus filiaciones institucionales.
- Nombre del departamento/s o institución/es y centros de trabajo y dirección de los mismos.
- Declaración de descargo de responsabilidad, si las hubiera.
- Nombre, dirección postal, teléfono, fax y dirección de correo electrónico del autor responsable de la correspondencia.
- Fuentes de financiación en forma de becas, equipos, medicamentos, etc.
- Recuento de palabras (excluyendo resumen, agradecimientos, leyendas de figuras y tablas.
- Fecha de envío.

Resumen y palabras clave

El resumen es la única parte del manuscrito incluida en la mayoría de las bases de datos electrónicas y de él se obtiene la información básica del estudio en los índices bibliográficos. Los autores se asegurarán de recoger en él, de la forma más exacta posible, toda la información del artículo. Los trabajos originales incorporarán resumen estructurado con extensión aproximada de 250 palabras y los siguientes apartados: Introducción y Objetivos, Material o Pacientes y Métodos, Resultados y Conclusiones. Para el resto de las secciones se adjuntará un resumen de 150-200 palabras aproximadamente.

Los autores incluirán de 3 a 10 palabras clave, ordenadas alfabéticamente, al final de la página en que figure el resumen. Se utilizarán para este fin términos que coincidan con descriptores listados en el Médical Subject Headings del Index Medicus. Disponible en : http://www.ncbi.nlm.nih.gov/entrez/meshbrowser.cgi. De no existir todavía descriptores MeSH adecuados se podrá utilizar directamente los nuevos términos.

Título, resumen y palabras clave en inglés.

Deberá incluirse una traducción al inglés del título, resumen y palabras clave.

Texto

1. Introducción

Se describirá de forma resumida el propósito del artículo y la justificación del estudio, enumerándose los objetivos específicos (principal y secundarios) o hipótesis a evaluar. Únicamente se citarán las referencias bibliográficas estrictamente necesarias sin incluir datos o conclusiones del trabajo.

2. Material y métodos

Incluirá sólo la información disponible en el momento de diseñar el protocolo de estudio. La información obtenida durante el estudio será expuesta en la sección de Resultados.

Selección y descripción de los participantes:

Se describirán con claridad los procesos de selección de los sujetos de observación o experimentales (personas o animales, incluyendo los controles), los criterios de inclusión y exclusión de los mismos y su población de origen. Se recogerá en éste apartado la declaración de obtención de consentimiento informado por los padres y aprobación del estudio por los Comités de Investigación y/o Ética correspondientes.

Información técnica:

Se identificarán los métodos, aparatos (con nombre y dirección del fabricante) y procedimientos de forma suficientemente detallada como permitir la reproducción de los resultados por otros investigadores. La descripción de fármacos y sustancias químicas utilizadas se realizará de forma minuciosa, incluyendo nombres genéricos, dosis y vías de administración. En trabajos de revisión se incluirá una sección en la que se expongan los métodos utilizados para localizar, seleccionar, extraer y sintetizar los datos.

Análisis estadístico:

Descripción detallada del método estadístico que permita la evaluación de los datos originales por un lector experto. Se especificará el programa informático utilizado, defendiendo los términos estadísticos, abreviaturas y símbolos.

Siempre que sea posible se cuantificarán y presentarán los resultados con índices estadísticos apropiados de precisión o de incertidumbre (tales como los intervalos de confianza), enviando la utilización aislada de pruebas estadísticas de hipótesis, como valores p que no proporcionan información de interés sobre la magnitud del efecto.

3. Resultados

Se presentarán los resultados mediante texto, tablas y gráficos, siguiendo una secuencia lógica, en la que los resultados más destacados del estudio aparecerán en primer lugar. No se repetirán en el texto todos los datos de las tablas e ilustraciones, enfatizándose o resumiéndose sólo las observaciones más importantes.

4. Discusión

Deberán destacarse los aspectos novedosos e importantes del estudio y las conclusiones y aplicaciones prácticas que se derivan. Se abordarán las limitaciones metodológicas que pudieran limitar su validez. Se compararán las observaciones realizada con las descritas en la literatura. Podrán proponerse nuevas hipótesis cuando esté justificado.

5. Bibliografía

La referencias bibliográficas se numerarán de forma consecutiva, siguiendo el orden de aparición en el texto. Aparecerán en supraindice y sin parentesis. Las referencias en texto, tablas y leyendas se identificarán mediante números arábigos entre paréntesis. Siempre que sea posible se deben incluir las referencias a los trabajos originales, evitando también la utilización de los resúmenes como referencias bibliográficas. Se citarán todos los autores hasta un número de seis, añadiendo “et al” tras ellos, en caso de superar dicho número.

Los nombres de las revistas se abreviarán de acuerdo al estilo utilizado en el Index Médicus (disponible en www.nlm.nih.gov) El formato de los diferentes tipos de citas bibliográficas puede consultarse en www.nlm.nih.gov/bsduniform_requirements.html.

Ejemplos:

- Artículo de revista
  Shusterman N, Strom BL, Murria TG, Morrison G., West SL, Maislin G. Risk factors and outcome of hospital-acquired acute renal failure. Clinical epidemiologic study. Am J Med 1987; 83:65-71.

- Autor corporativo
  Diabetes Prevention Program Reserarch Group. Hypertensión, insulina, and proinsulin in participantes with impaired glucose tolerante. Hypertension 2002; 40:679-686.

- Capítulo de libro
  Meltzer PS, Kallioniemi A, Trent JM. Chromosome alterations in human solid tumors. In: Vogelstein B, Kinzler KW, editors. The genetic basis of human cancer. New York: McGraw 2002, pp. 93 – 113.

Tablas

Cada tabla deberá ser impresa a doble espacio, en un hoja independiente. Será comprensible por sí misma, sin necesidad de leer el texto del artículo. Se numerarán mediante números arábigos por orden de aparición en el texto, acompañándose de un breve título explicativo. Se evitarán las líneas interiores horizontales o verticales. Cada columna deberá contener un encabezamiento. Las siglas y abreviaturas se explicarán en las notas a pie de tabla. Se identificarán adecuadamente las medidas estadísticas. Cada tabla aparecerá convenientemente referida en el texto.

Figuras

Las gráficas, dibujos o fotografías, se numerarán mediante números arábigos de manera correlativa y conjunta como figuras, por orden de aparición en el texto. Deben entregarse en papel o en copia fotográfica nítida en blanco y negro, recomendándose un tamaño de 127 x 173 mm. En el dorso de la figura deberá adherirse una etiqueta en la que figuren: número de la figura, nombre del primer autor y orientación de la misma (mediante una flecha, por ejemplo). Las figuras se entregarán en un sobre, sin montar. Se admitirán también imágenes en ficheros electrónicos que permitan su reproducción el alta calidad (JPEG o GIF).

Eventualmente es posible la reproducción de fotografías o dibujos en color, siempre que sea aceptado por el Equipo de Dirección y Redacción y exista acuerdo previo económico de los autores con la Editorial.

Cuando se utilicen fotografías de pacientes, éstos no deben ser identificables y, si lo son, deben acompañarse las mismas de un permiso escrito de los padres que autorice su reproducción.

Leyendas de las ilustraciones

Las figuras se acompañarán del correspondiente pie, escrito a doble espacio en hoja incorporada al texto. Cuando se utilicen símbolos, flechas, números o letras para referirse a ciertas partes de la ilustración, se identificará su significado en la leyenda.

Responsabilidades éticas

El crédito de autoría en la realización de publicaciones biomédicas deberá fundamentarse en el cumplimiento conjunto de los siguientes requisitos:

1. Sustancial contribución a la concepción y diseño, obtención de datos o análisis e interpretación de los mismos.

2. Redacción del manuscrito o revisión crítica con aportaciones intelectuales.

3. Aprobación de la versión finalmente publicada. La obtención de financiación, recogida de datos o supervisión general del equipo de investigación, por si solas, no justifican la autoría.

El contenido de la publicación deberá ser completamente original y no haber sido enviado previamente a otra revista.

Los autores son responsables de obtener, mediante solicitud al autor y a la editorial, los permisos de reproducción de gráficos, tablas, figuras, o cualquier otro material previamente publicado.

Los estudios experimentales deberán cumplir los requisitos éticos de los correspondientes comités (institucionales y nacionales) de evaluación de la experimentación con seres humanos y de la Declaración de Helsinki.

Envío de Originales

Los trabajos originales podrán remitirse, por correo electrónico a cualquiera de las siguientes direcciones:

vgarcianieto@gmail.com
mongemargarita@gmail.com
mariahernandezapolinario@gmail.com

El manuscrito se acompañará de una carta de presentación, firmada por todos los autores del trabajo, que incluirá:

- Declaración de que todos los autores han leído y aprobado el manuscrito, cumplen los requisitos de autoría y garantizan la honestidad de su contenido.

- Información acerca de la publicación previa o duplicada o el envío de cualquier parte del trabajo a otras revistas (sólo en caso de publicación redundante)

- Declaración de posibles relaciones económicas o de otro tipo que pudiera ser motivo de conflicto de interés.

- Cesión de los derechos de publicación a la revista Canarias Pediátrica.

El Consejo Editor acusará recibo de los trabajos enviados a la Revista e informará acerca de su aceptación o rechazo razonado de los mismo.

Las Normas de Publicación de Canarias Pediátrica están basadas en los requisitos de uniformidad para manuscritos enviados a revistas biomédicas del Comité Internacional de Editores de Revistas Médicas (www.icmje.org)

Las opiniones expresadas en los artículos publicados son las de los autores, y no necesariamente compartidas por el Consejo Editor la revista, ni solidarias con la opinión de las Sociedades Canarias de Pediatría.

Los trabajos aceptados por Canarias Pediátrica quedan como propiedad permanente de la misma, no estando permitida su reproducción parcial o total sin su autorización.

Visite nuestras páginas web

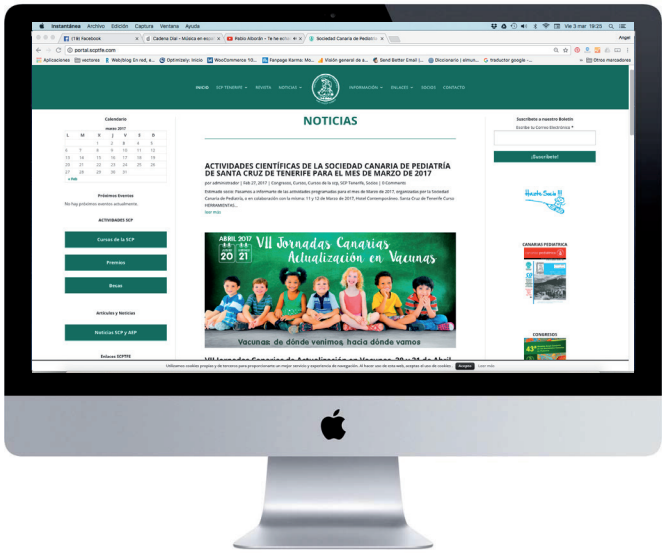

https://scptfe.com/



https://www.pediatraslaspalmas.com/