Un caso inusual de sangrado gastrointestinal: lesión vascular de Dieulafoy y divertículo de Meckel

Mª Isabel Gutiérrez Román[1], José Ramón Alberto Alonso[1], Lucía Navazo Bermejo[2], Pilar Borque Barrera[2], Alicia Díaz Silvan[3], Teresa Moraleda Mesa[1]
[1] Servicio de Pediatria, [2] Servicio de Gastroenterología, [3] Servicio de Medicina Nuclear. Hospital Universitario Nuestra Señora de Candelaria, Santa Cruz de Tenerife

Resumen

Se conoce como lesión vascular de Dieulafoy a la malformación vascular consistente en una arteria que discurre muy próxima a la mucosa en cualquier parte del tubo digestivo. A pesar de su infrecuencia puede ser causa de hemorragia digestiva. El divertículo de Meckel es otra causa de hemorragia digestiva, fundamentalmente baja, siendo mucho más frecuente en pediatría que el supuesto previo. Consiste en una anomalía del tubo digestivo que resulta de la obliteración incompleta del conducto onfalomesentérico. En este artículo se expone el caso de un niño de nueve años con varios episodios de hemorragia digestiva que fue diagnosticado de ambas anomalías casi simultáneamente con una buena evolución tras sus respectivos tratamientos. Existe escasa bibliografía en lo que a la lesión vascular de Dieulafoy en la edad pediátrica se refiere. En la literatura científica revisada no hemos encontrado bibliografía que asocie dichas patologías.

Palabras clave: sangrado gastrointestinal, lesión vascular de Dieulafoy, divertículo de Meckel

An unusual case of gastrointestinal bleeding: vascular injury of Dieulafoy and Meckel s diverticulum

Summary

Vascular injury of Dieulafoy is a vascular malformation consisting of an artery that runs very close to the mucosa in any part of the digestive tract. Despite its infrequency, it can cause digestive bleeding. Meckel's diverticulum is another cause of digestive bleeding, which is fundamentally low and much more frequent in paediatrics than the previous assumption, which consists of an anomaly of the digestive tract resulting from incomplete obliteration of the onmphalomesenteric duct. This article presents the case of a 9-year-old boy with several episodes of digestive tract bleeding who was diagnosed with both anomalies almost simultaneously with good progress after their respective treatments. There is little literature on vascular injury of Dieulafoy in the pediatric age, and in the scientific literature reviewed we have not found any literature that associates these pathologies.

Key Words: gastrointestinal bleeding, Dieulafoy lesion, Meckel´s diverticulum

Introducción

La lesión vascular de Dieulafoy es una malformación vascular consistente en una arteria que discurre muy próxima a la mucosa en cualquier parte del tubo digestivo. Se cree está presente desde el momento del nacimiento. Aunque es una causa infrecuente de sagrado gastrointestinal (SGI) en niños, debe considerarse en el diagnóstico diferencial. Se presenta como SGI agudo, recidivante y/o masivo. La gastroscopia es la técnica de elección para su diagnóstico y tratamiento[1, 2].

El divertículo de Meckel es una anomalía del tubo digestivo que resulta de la obliteración incompleta del conducto onfalomesentérico. Se presenta con mayor frecuencia en menores de dos años, aunque suele ser asintomático. Las manifestaciones clínicas son secundarias a complicaciones, destacando el sangrado digestivo bajo que puede ser crónico e insidioso o agudo y masivo, secundario a ulceración de la mucosa de tejido gástrico ectópico. El diagnóstico se realiza con la gammagrafía con Tc-99m. Su tratamiento es la diverticulectomía[3].

Caso clínico

Se presenta el caso de un niño de nueve años con varios episodios de hemorragia digestiva que fue diagnosticado de ambas anomalías. Consulta en el Servicio de Urgencias del hospital por un cuadro de cuatro deposiciones melénicas y vómitos alimentarios en las últimas 24 horas, sin otros síntomas acompañantes. Se encuentra estable destacando a la exploración física palidez de mucosas. En las pruebas complementarias destaca anemia normocítica y normocrómica. Se realiza esofagogastroduodenoscopia en la que se aprecia una lesión sugestiva de lesión vascular de Dieulafoy (figura 1) que se hemostasia con adrenalina y polidocanol en el mismo acto. Tras tres días de ingreso es dado de alta con deposiciones normales y mejoría clínico-analítica. Seis días más tarde reingresa por un cuadro de 24 horas de evolución consistente en vómitos alimentarios, abdominalgia periumbilical que se alivia tras el vómito y una deposición hematoquécica junto con descenso de un punto de la hemoglobina, por lo que se realiza una segunda gastroscopia que resulta normal. Se decide ampliar el estudio del sangrado disgestivo, realizándose despistaje de mucosa gástrica ectópica resultando sugestivo de divertículo de Meckel (figura 2) por

Figura 1. Gastroscopia. Se observa cara anterior de cuerpo gástrico alto, a unos 3cm de cardias, una lesión puntiforme erosionada con un coágulo pendular adherido, sugestivo de lesión vascular de Dieulafoy

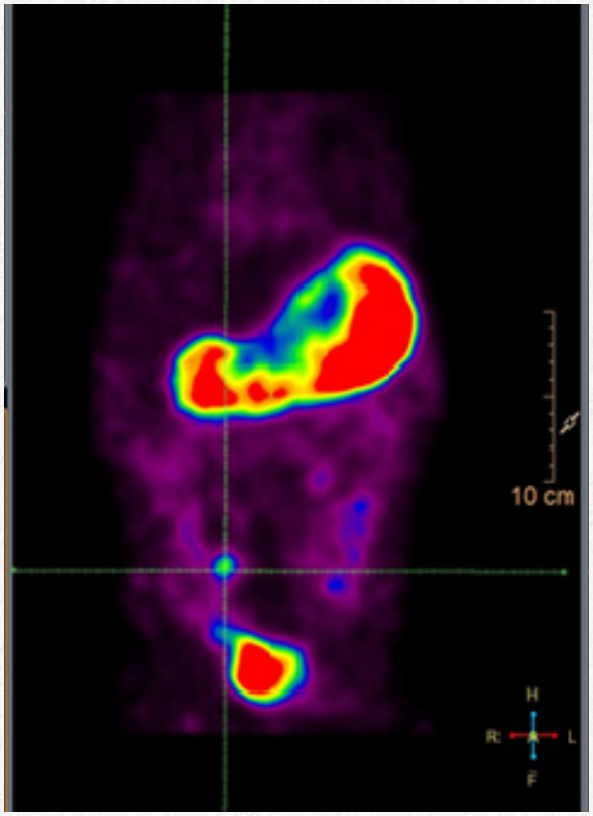

Figura 2. Gammagrafía con 99mTC-pertecnetato; plano coronal. Se observa captación del radiofármaco en la mucosa gástrica en estómago y en una zona de mucosa gástrica ectópica ubicada en el cuadrante inferior derecho del abdomen sugestivo de divertículo de Meckel (por localización y frecuencia). También se observa acumulación del radiofármaco en vejiga, previo a su eliminación

lo que, en días sucesivos, se procede a su exéresis (figuras 3a y 3b).

Comentarios

El sangrado gastrointestinal en pediatría en la mayoría de los casos suele ser leve y autolimitado, aunque podría llegar a ser potencialmente grave por lo que es primordial en el abordaje inicial la valoración hemodinámica y su estabilización en los casos en que resulte necesario. La distinción entre SGI alto y bajo viene determinado por el ángulo de Treitz (ángulo duodenoyeyunal; origen proximal o distal al mismo, respectivamente). Existen diferentes formas de presentación de sangrado según su localización, su cuantía y la velocidad de tránsito intestinal: hematemesis, melenas, hematoquecia y rectorragia. Ello junto con la edad de presentación y una adecuada anamnesis y exploración física detallada nos orientará en su etiología para así solicitar un estudio complementario dirigido[4-6]. Hay que tener en cuenta las causas de falso sangrado digestivo; como el sangrado extradigestivo y la ingestión de alimentos, aditivos y colorantes o fármacos que se puedan confundir con la sangre.

Presentamos un caso clínico donde se evidencian causas de hemorragia digestiva alta (lesión vascular de Dieulafoy) y baja (divertículo de Meckel) casi simultáneamente con una buena evolución tras sus respectivos tratamientos.

En la literatura científica revisada no hemos encontrado bibliografía que asocie dichas patologías, aunque tampoco se puede descartar por el momento esta posibilidad.

Puesto que el sangrado gastrointestinal es un motivo importante de consulta en los Servicios de Urgencias es oportuno recordar algunos diagnósticos menos frecuentes como es el caso de la lesión de Dieulafoy, así como hacer una breve descripción de la misma por lo poco habitual de su presentación, pues, como es sabido, solo se diagnostica lo que se conoce.

Bibliografía

1. Itani M, Alsaied T, Charafeddine L, Yazbeck N. Dieulafoy's lesion in children. J Pediatr Gastroenterol Nutr 2010; 51:672-674

2. Ledo Rodríguez, Ledo Barro L. Información al paciente: Lesión de Dieulafoy. Rev Esp Enferm Dig 2012; 104:151

3. Ruíz-Celorio M, Higuera-de la Tijera F, Pérez-Torres E. El divertículo de Meckel. Rev Med Hosp Gen Méx 2014; 77:88-92

4. Navalón Rubio M, Varea Calderón V. Hemorragia digestiva alta y baja en edad pediátrica. En: Tratamiento en Gastroenterología, Hepatología y Nutrición Pediátrica, 4ª ed. Madrid: Ergon 2016, pp. 115-132

5. Baxter M, Aly EH. Dieulafoy's lesion: current trends in diagnosis and management. Ann R Coll Surg Engl 2010; 92:548-554

6. Blecker D, Bansal M, Zimmerman RL et al. Dieulafoy's lesion of the small bowel causing massive gastrointestinal bleeding: two case reports and literature review. Am J Gastroenterol 2001; 3:902-905

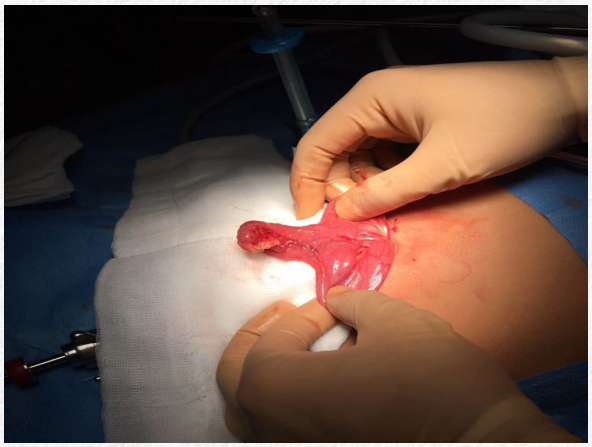

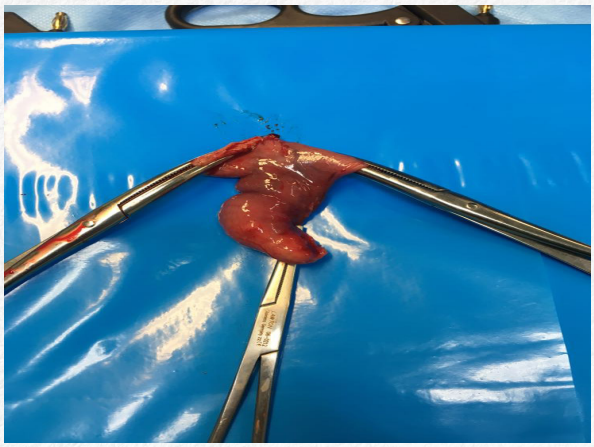

Figuras 3a y 3b. Pieza quirúrgica. Se observa pieza quirúrgica tras resección de parte de intestino delgado que incluye divertículo de Meckel