Situs inversus en un neonato. A propósito de un caso clínico

Náyade Izquierdo Reyes, Cristina Batista González, Ismael Dorta Luis, Andrea González Palau, Manuel Roa Prieto, Clara Isabel Alegría Medina, Carmen Luz Marrero, Beatriz Reyes Millán, Luis Pérez Baena

Servicio de Pediatría. Hospital Universitario Nuestra Señora de Candelaria. Santa Cruz de Tenerife

Resumen

El *situs inversus* es una malformación congénita poco frecuente consistente en la posición invertida de los órganos toracoabdominales, pudiendo ser total o parcial y asociándose frecuentemente a síndromes como el de Kartagener. Requiere de un diagnóstico precoz y un abordaje multidisciplinar. Suele ser un hallazgo casual por lo que debemos sospecharlo ante la persistencia de clínica respiratoria en recién nacidos tratados de forma adecuada y habiendo descartado otras causas que puedan originarla.

Presentamos el caso de un recién nacido a término de peso adecuado para la edad gestacional con un *situs inversus totalis* objetivado en una ecocardiografía y ecografía abdominal.

Palabras clave: *situs inversus*, *situs solitus*, levocardia, dextrocardia, síndrome de Kartagener

Summary

Situs inversus in a newborn. About a clinical case

Abstract

Situs inversus is an uncommon congenital malformation consisting of inverted position of the thoracoabdominal organs, being able to be total or partial and frequently associated with syndromes such as Kartagener's. It requires an early diagnosis and a multidisciplinary approach. It is usually a casual finding, so we should suspect it in newborns properly treated with persistence of respiratory symptoms in which we have dismissed other causes of respiratory distress.

We report the case of a term newborn of adequate weight for gestational age with a situs inversus totalis show in an echocardiography and abdominal ultrasound.

Key words: *situs inversus*, *situs solitus*, levocardia, dextrocardia, Kartagener's syndrome

Introducción

La palabra "situs" hace referencia a la posición con respecto a la línea media de las vísceras toracoabdominales, por lo que el *situs solitus* es la posición normal de los órganos presentando un ápex cardíaco situado a la izquierda (levocardia)[1,2].

Por el contrario, el *situs inversus* es una malformación congénita poco frecuente, consistente en la posición invertida de los órganos toracoabdominales únicos. Existen dos formas: la menos frecuente, *situs inversus* parcial, donde el corazón se encuentra en su posición habitual y el resto de vísceras se invierten y, la más frecuente, *situs inversus totalis* que cursa con dextrocardia e inversión en la posición de los órganos intraabdominales[1,2]. Frecuentemente se asocia a otros síndromes como el de Kartagener.

Caso clínico

Recién nacido a término de 40 semanas de edad gestacional con riesgo de infección neonatal por exudado vagino-rectal positivo y rotura prolongada de membranas de 21 horas.

Tras el nacimiento presenta signos de dificultad respiratoria a base de aleteo nasal y leve tiraje subcostal, con una auscultación pulmonar en la que destaca hipoventilación predominante del hemitórax derecho y crepitantes en ambas bases, asociando desaturaciones de hasta el 87% que precisan oxigenoterapia, por lo que se decide su ingreso en la unidad de cuidados intensivos neonatales.

En el estudio inicial destaca en la radiografía de tórax un infiltrado intersticial compatible con el diagnóstico de "pulmón húmedo", que precisa ventilación mecánica no invasiva (CPAP), requiriendo una PEEP de 6-7 cm H_2O y una FiO_2 0,30. Persiste la clínica durante cinco días, por lo que ante la sospecha de cardiopatía congénita se solicita una radiografía de torax (figura 1) y una ecocardiografía donde se objetiva un *situs inversus* con mesocardia y dextroa-

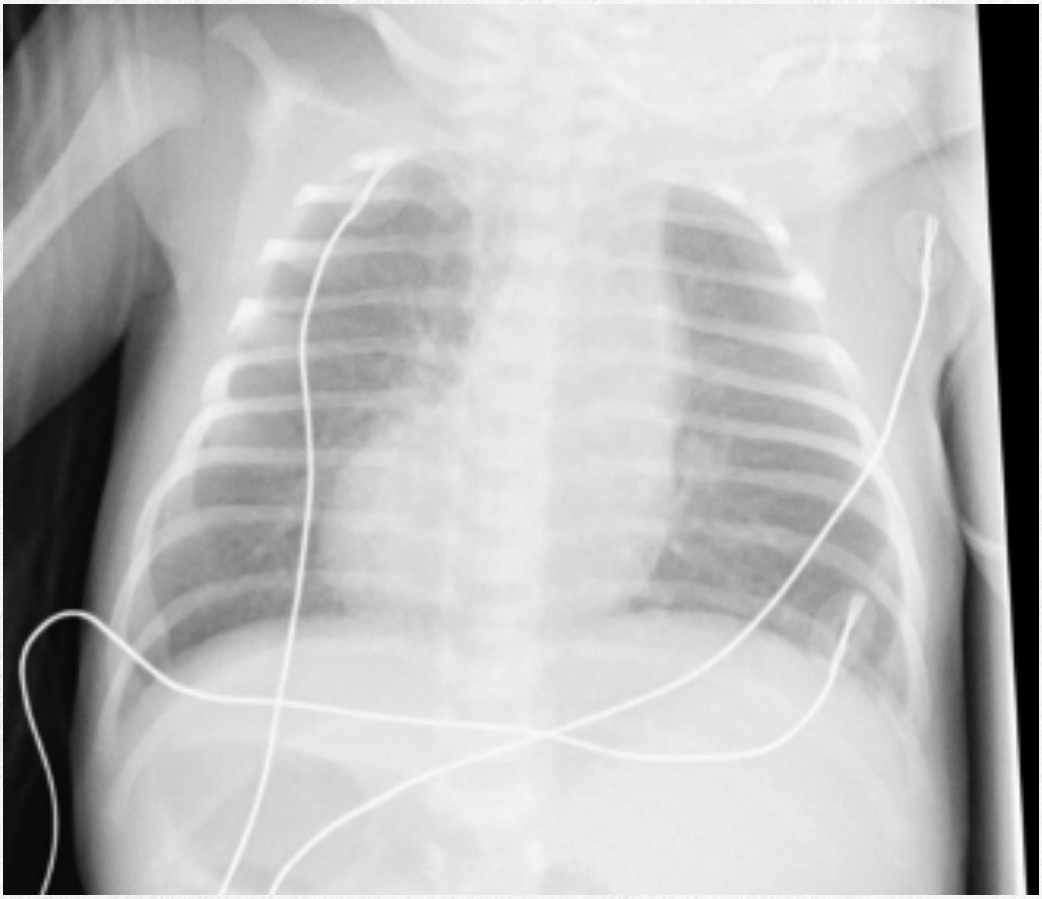

Figura 1. Radiografía de tórax en la que se objetiva la posición invertida de la silueta cardiaca, burbuja gástrica e hígado

pex. Asimismo, se realizó una ecografía abdominal en la que se observa una inversión en la posición de hígado y bazo, llegando al diagnóstico final de *situs inversus totalis*.

Al séptimo día de vida es posible retirar el soporte respiratorio y tras 11 días de vida y de ingreso es posible su alta y seguimiento de forma ambulatoria por diferentes especialidades.

Discusión

Como ya se ha descrito con anterioridad, el *situs inversus* es una anomalía congénita rara (1/10.000)[3,4], que se caracteriza por la posición anómala, con respecto al plano sagital, de la vísceras torácicas y abdominales. Aparece en ambos sexos por igual, sin haber diferencias significativas entre razas[3,4].

Existen tres tipos de situs: el *situs solitus* que es la posición normal de las vísceras del cuerpo, el *situs ambiguous*, heterotaxia o isomerismo que se caracteriza por la disposición anómala de los órganos torácicos y abdominales a través del eje izquierda-derecha del cuerpo, asociado a asplenia o poliesplenia, y el *situs inversus* que es la inversión del *situs solitus*, que a su vez puede ser parcial, donde el corazón se encuentra en su posición habitual y el resto de vísceras se invierten, o total, que cursa con dextrocardia e inversión en la posición de los órganos intraabdominales.

En la mayoría de los casos la herencia es autosómica recesiva, pero también podemos encontrar de forma menos frecuente, algunos casos con herencia autosómica dominante o ligada al cromosoma X.

Aunque las causas genéticas implicadas en los defectos de la lateralidad del eje izquierda-derecha no están aún del todo claras, se han descritos mutaciones en diversos genes como son *CCDC11* y *DNAH11* y los genes de la familia TGF-β (como son ACVR2B, CFC1, LEFTY2 y NODAL)[5,6]. También se han asociado a mutaciones en el gen *PK2D* y a algunas mutaciones propias de algunas enfermedades quísticas renales, en los genes *INVS* (nefronoptisis tipo 2), *NPHP3* (nefronoptisis tipo 3) y *CEP290* (nefronoptisis tipo 6)[7].

Asímismo, se ha descrito en pacientes con una herencia ligada al X, una mutación en el gen *ZIC3*. Este gen codifica un miembro de la familia ZIC de proteínas de dedo de zinc tipo C2H2, que funciona como un factor de transcripción en las primeras etapas de la formación del eje del cuerpo izquierdo-derecho[7].

Por otro lado, se ha descrito en la literatura relación con algunos síndromes como el de Kartagener y la discinesia ciliar primaria caracterizados por la disfunción de la movilidad de las células ciliadas que produce alteraciones principalmente a nivel del aclaramiento mucociliar y también ineficacia de los cilios nodales presentes de forma transitoria durante el desarrollo embrionario que hace que la asimetría de los órganos internos se disponga al azar[9]. También, se ha descrito una relación entre la discinecia ciliar primaria y las mutaciones en el gen *PTCH1* que se localiza en los cilios primarios, por lo que una disfunción en estos puede causar un situs inversus[8,9].

El síndrome de Kartagener es una entidad autosómica recesiva que se presenta en torno al 17-25% de los pacientes con *situs* y que se caracteriza por la presencia de *situs inversus* total, sinusitis crónicas y bronquiectasias. Asímismo, se pueden encontrar otras entidades como la atresia biliar o cardiopatías congénitas como la transposición de grandes vasos con presencia de arco aórtico derecho o la tetralogía de Fallot[10,11].

El diagnóstico del *situs inversus* suele ser un hallazgo accidental. Puede ser objetivado en una radiografía de tórax, ecografía, tomografía axial computerizada o resonancia magnética.

El *situs inversus* no presenta una clínica específica, dependiendo su pronóstico de la patología asociada que desarrollen.

Como epílogo, queremos destacar que en 1934, Diego Matías Guigou publicó un caso imilar a éste, aunque asintomático. Se diagnosticó por radioscopia ya que el paciente era portador de un eritema nodoso y se pretendía descartar tuberculosis pulmonar[12].

Bibliografía

1. Gupta R, Soni V, Valse PD, Goyal RB, Gupta AK, Mathur P. Neonatal intestinal obstruction associated with situs inversus totalis: two case reports and a review of the literature. J Med Case Rep. 2017; 11:264

2. Paublo M, Bustos V, Ramírez H. Diagnóstico prenatal del Situs inversus totalis. Rev chil de obstet ginecol 2002; 67: 494-497

3. Alcántara Caníbal L, Larrea Tamayo E, Escribano García C, Fernández Colomer B, Díaz Tomás J, Menéndez Nieves L.E. Diagnóstico neonatal de un situs inversus totalis. Boletín de la sociedad de pediatría de Asturias, Cantabria, Castilla y León. 2009; 49: 373-381

4. Urquia Osorio H.O, Discua Flores L.J, Castillo Valenzuela R. Situs inversus totalis y cardiopatía congénita: diagnóstico casual en un lactante con neumonía. Federación Latinoamericana de Sociedades Científicas de Estudiantes de Medicina. 2010; 15:85-8.

5. Perles Z, Cinnamon Y, Ta-Shma A, Shaag A, Einbinder T, Rein AJJT, et al. A human laterality disorder associated with recessive CCDC11 mutation. J Med Genet. 2012; 49:386-90

6. Bartoloni L, Blouin J-L, Pan Y, Gehrig C, Maiti AK, Scamuffa N, et al. Mutations in the DNAH11 (axonemal heavy chain dynein type 11) gene cause one form of situs inversus totalis and most likely primary ciliary dyskinesia. Proc Natl Acad Sci U S A. 2002; 99:10282-10286

7. Aljure Reales J.V, Álvarez Gallego G.C, Ávila Espitia N.C, Arrieta Coley A, Germany O, Suárez A. Situs inversus totalis: revisión de tema con aproximación a la Genética y reporte de casos. Rev Colomb Cardiol. 2017; 24: 40-47

8. Bartoloni L, Blouin J-L, Pan Y, Gehrig C, Maiti AK, Scamuffa N, et al. Mutations in the DNAH11 (axonemal heavy chain dynein type 11) gene cause one form of situs inversus totalis and most likely primary ciliary dyskinesia. Proc Natl Acad Sci U S A. 2002; 99:10282-10286

9. Busquets R. M, Caballero Rabascoa M.A, Velasco M, Lloreta J, García-Algar O. Discinesia ciliar primaria: criterios clínicos de indicación de estudio ultraestructural. Arch Bronconeumol. 2013;49:99–104

10. González de Dios J, Moya Benavent M, Sirvent Mayor M.C, Prieto Cueto J.J, Herranz Sanchez Y, Juste Ruiz M, Vera Luna J. Síndrome de Kartagener: Una infrecuente causa de distrés respiratorio neonatal. An Esp Pediatr 1996;45:417-420

11. Pérez Crespo M.R, Fariñas Salto M, Chacón Aguilar R, Navas Carretero A, Sanavia Morán E, Albi Rodríguez S, Pérez Moneo Agapito B. Síndrome de Kartagener: diagnóstico neonatal. A propósito de un caso. Arch Argent Pediatr 2019; 117:292-296

12. Guigou DM. Un caso más de transposición visceral. Revista Médica de Canarias 1935; 4:117-118