Hernia de ovario en un lactante. A propósito de un caso clínico

Náyade Izquierdo Reyes[1], Cristina Batista González[1], Andrea González Palau[1], Ismael Dorta Luis[1], Manuel Roa Prieto[1], Román Papoyán Zapatero[1], Sara Díaz Martín[1], Antonio López Figueroa[2]

[1]Servicios de Pediatría y [2]Radiología. Hospital Universitario Nuestra Señora de Candelaria, Santa Cruz de Tenerife

Resumen

Una hernia inguinal se define como una protrusión de las vísceras abdominales por un defecto de la pared abdominal. Es más frecuente en el caso del intestino pero, también, puede observarse en otras estructuras como el ovario. Las hernias de ovario son poco frecuentes, pero el riesgo de incarceración y posterior torsión es elevado, por lo que el diagnóstico temprano mediante ecografía es fundamental para un posterior manejo adecuado.

Presentamos el caso de una lactante de tres meses de edad que presentaba un bulto indurado, bien delimitado, no adherido a planos profundos, no reductible, de 2 cm de diámetro en la región pélvica derecha, en el que se objetivó en la ecografía de partes blandas una hernia inguinal derecha con ovario en su interior.

Palabras clave: canal de Nuck, gubernáculo, hernia de ovario, proceso *vaginalis*

Summary

Ovarian hernia in an infant. About a clinical case

Abstract

An inguinal hernia is defined as a protrusion of the abdominal viscera by an abdominal wall defect, being most often the intestine. We can also find other structures such as the ovary). Ovarian hernias are infrequent, but the risk of incarceration and subsequent torsion is high that early diagnosis by ultrasound is essential for later proper management.
We show the case of a 3-month-old infant presenting an indurated lump, well defined, not adhered to deep planes, not reducible, 2 cm diameter in the right pelvic region, in which is seen, in the ultrasound of soft parts, a right inguinal hernia with ovary inside.

Key words: canal of Nuck, *gubernaculum*, ovarian hernia, processus *vaginalis*

Introducción

Una hernia inguinal se define como la protrusión de las vísceras abdominales por un defecto de la pared abdominal. En algunas ocasiones, el contenido de las hernias es poco común, pudiendo encontrar estructuras como el apéndice vermiforme, los ovarios, las trompas de Falopio o la vejiga urinaria entre otras[1]. Lo más frecuente en la edad pediátrica es que sean hernias inguinales indirectas debido a la persistencia del proceso *vaginalis* o canal de Nuck. El 15-20% de las hernias inguinales en mujeres contienen ovarios[2,3] presentando una incidencia global del 0.8-4.4% siendo más frecuente en mujeres adultas y perimenopausicas que en niños[6].

El riesgo de torsión es del 33-43%[9-11] por lo que el abordaje debe ser temprano, siendo el método diagnóstico de elección la ecografía.

Caso clínico

Presentamos el caso de una lactante de dos meses que es derivada desde un centro privado por presentar una tumoración en la región inguinal derecha.

Antecedentes perinatales de interés. Gestación fisiológica y controlada sin incidencias. Recién nacida a término (37+2 semanas) de bajo peso para su edad gestacional (peso al nacimiento 1835 g, < percentil 5) que precisó ingreso al nacimiento en la unidad de Cuidados Intermedios por sepsis clínico-analítica con buena evolución tras tratamiento antibiótico. Requirió ingreso en UCIP y planta de hospitalización a los 19 días de vida con el diagnóstico de bronquiolitis.

Acude al servicio de urgencias refiriendo un cuadro de más de una semana de evolución de tos y rinorrea abundante que asocia la aparición de una tumoración en la zona inguinal derecha en los últimos dos días. Afebril. Sin otra sintomatología acompañante.

A la exploración física se objetiva una tumoración indurada, bien delimitada, no adherida a planos profundos ni reductible, de 2 cm de diámetro en la región pélvica derecha, sin signos inflamatorios.

Ante estos hallazgos se solicita ecografía de partes blandas donde se identifica una hernia inguinal derecha con ovario derecho en su interior. Se objetiva que el ovario mide 23 x 9 x 17 mm y presenta folículos, levemente aumentado de tamaño que presenta perfusión en su interior (figuras 1 y 2). También, se observa un defecto de la pared abdominal de 8 x 4 mm. El ovario izquierdo mide 16 x 12 mm, se encuentra intraabdominal y con morfología conservada (figura 3).

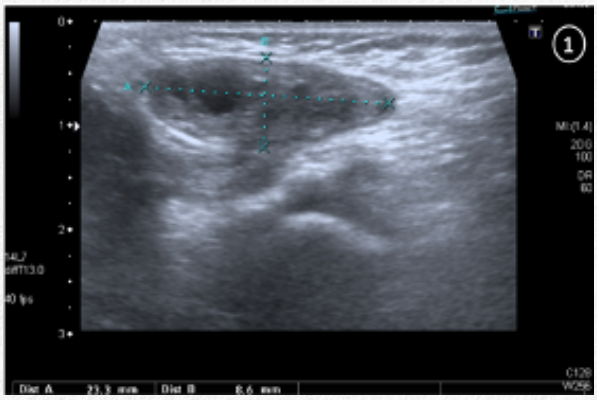

Figura 1. Imagen del ovario derecho con unas dimensiones de 23,3 x 8,6 x 17 mm de diámetro

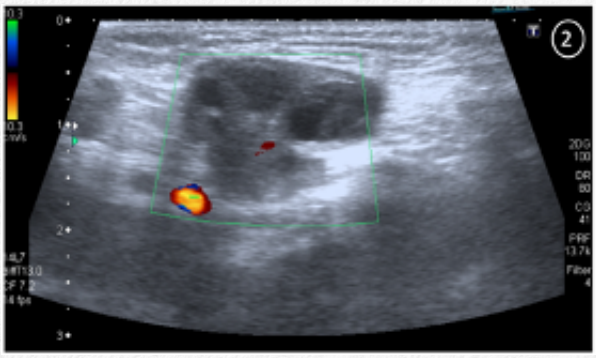

Figura 2. Imagen del ovario derecho con folículos ováricos y perfusión en su interior

Figura 3. Imagen ecografica del ovario izquierdo con unas dimensiones de 15,9 x 12,3 mm de diámetro con morfología conservada

Tras el resultado de la ecografía abdominal fue valorada por miembros del Servicio de Cirugía Pediátrica e intervenida quirúrgicamente de forma ambulatoria.

Discusión

En la edad pediátrica lo más frecuente es que las hernias inguinales sean indirectas debido a la persistencia del proceso *vaginalis* embrionario o del canal de Nuck en las niñas[2]. Las hernias del canal de Nuck contienen ovarios en el 15-20% de los casos[2,3]. Hasta el 60% de las hernias inguinales en pediatría son del lado derecho[3].

El desarrollo prenatal del canal inguinal se debe a la persistencia de dos estructuras anatómicas fetales: el proceso *vaginalis*, que si no involuciona dará lugar al canal de Nuck[4] y el *gubernáculo*, que es una estructura que en los varones se relaciona con el descenso de los testículos, sin embargo, en las mujeres este se divide en dos por el conducto de Müller, dando lugar al ligamento suspensorio del ovario y al ligamento redondo que mantienen los ovarios en el interior de la cavidad peritoneal. Si existen alteraciones en el conducto de Müller se producirán anomalías en los ligamentos del ovario como es el caso del síndrome de Rokitansky y habrá una mayor predisposición a la formación de hernias.

Kuyama et al., también, apoyan este hecho, publicando en el año 2019 un estudio realizado en Japón entre los años 2011 y 2017 que presentaba como objetivos valorar la relación entre el ligamento redondo corto y la hernia de ovario prolapsada mediante el uso de laparoscopia. Se objetivó un acortamiento del ligamento redondo en aquellas niñas que tenían un proceso *vaginalis* abierto con respecto a las que lo tenían cerrado[5].

En algunas ocasiones, el contenido de las hernias es poco común, pudiendo encontrarse el apéndice vermiforme, los ovarios, las trompas de Falopio y la vejiga urinaria entre otras estructuras. La incidencia de las hernias de ovario y de las trompas de Falopio es del 2,9%, con respecto a la incidencia global, siendo estas dos son más frecuentes en las mujeres adultas y perimenopausicas que en los niños[6].
En la literatura se describen varios mecanismos por los que las hernias de ovario podrían producirse. Uno de ellos, como ya hemos comentado con anterioridad, es la debilidad o acortamiento del ligamento redondo o suspensorio del ovario que hará que el ovario o las trompas de Falopio estén muy cerca del anillo herniario[6]. La herniación de estas estructuras, puede estar favorecida por el aumento de la presión intraabdominal o por procesos respiratorios que produzcan tos crónica[6].

Con respecto al diagnóstico diferencial, si estamos ante una masa palpable y asintomática en la región inguinal en una mujer en edad pediátrica, debemos pensar en múltiples causas como son una linfadenopatía, una hernia del canal de Nuck, un hidrocele del canal de Nuck, una hernia femoral, un quiste de la glándula de Bartolino y masas benignas como el lipoma.

En el diagnóstico de estas tumoraciones inguinales se recomienda la realización de una ecografía[7,8]. El diagnóstico precoz es importante, ya que el riesgo de torsión del ovario se ve incrementado, sobre todo, si existe incarceración, lo que ocurre hasta en un 33-43% de las hernias que contienen ovarios[9,10]. Si se produce una torsión, en la ecografía se observa una disminución del retorno venoso y linfático que causa un aumento de la presión y del volumen del ovario, pudiendo ir acompañado de síntomas como irritabilidad o dolor abdominal[10].

El tratamiento de las hernias, suele ser quirúrgico, ya que en los casos en los que sea irreductible el riesgo de necrosis es elevado[10,11]. Es de elección la técnica laparoscópica dado que es una técnica segura[11].

Bibliografía

1. Moya Jiménez MJ, Maraví Petri A, de Agustín Asensio JC. Hernias más frecuentes de la pared abdominal. Acta Pediatr Esp 2007; 65: 231-235

2. Kalathil Thomas A, Teague CT, Jancelewicz T. Canal of Nuck hernia containing pelvic structures presenting as a labial mass. Radiol Case Rep 2018; 13: 534–536

3. Yang DM, Kim HC, Kim SW, Lim SJ, Park SJ, Lim JW. Ultrasonographic diagnosis of ovary-containing hernias of the canal of Nuck. Ultrasonography 2014; 33:178-183

4. Gurer A, Ozdogan M, Ozlem N, Yildirim A, Kulacoglu H, Aydin R. Uncommon content in groin hernia sac. Hernia 2006; 10:152–155

5. Kuyama H, Uemura S, Yoshida A, Yamamoto M. Close relationship between the short round ligament and the ovarian prolapsed inguinal hernia in female infants. Pediatr Surg Int 2019; 35:625-629

6. Malik KA, Al Shehhi RM, Al Qadhi H, Al Kalbani M, Al Harthy A. Ovarian Hernia: A rarity. Sultan Qaboos Univ Med J. 2012; 12:225–227

7. Yao L, Mou Y, Wang HX. Sonographic diagnosis of an ovary-containing inguinal hernia with the formation of a corpus luteum in an adult female. Ultrasound Obstet Gynecol 2009; 34:359–60

8. Kaya O, Esen K, Gulek B, Yilmaz C, Soker G, Onem O. The inguinal herniation of the ovary in the newborn: Ultrasound and color doppler ultrasound findings. Case Rep Radiol 2014; 2014: 281280

9. Okad T, Sasaki S, Honda S, Miyagi H, Minato M, Todo S. Irreducible indirect inguinal hernia containing uterus, ovaries, and fallopian tubes. Hernia 2012; 16:471-473

10. Lee J, Scampoli N. Incarcerated ovarian inguinal hernia in a 10-month-old girl. CMAJ 2015; 187: 596-598

11. Esposito C, Gargiul F, Farina A, Del Conte F, Cortese G, Servill G, Escolino M. Laparoscopic treatment of inguinal ovarian hernia in female infants and children: Standardizing the technique. J Laparoendosc Adv Surg Tech A 2019; 29: 568-572

SOCIEDADES CANARIAS DE PEDIATRÍA